



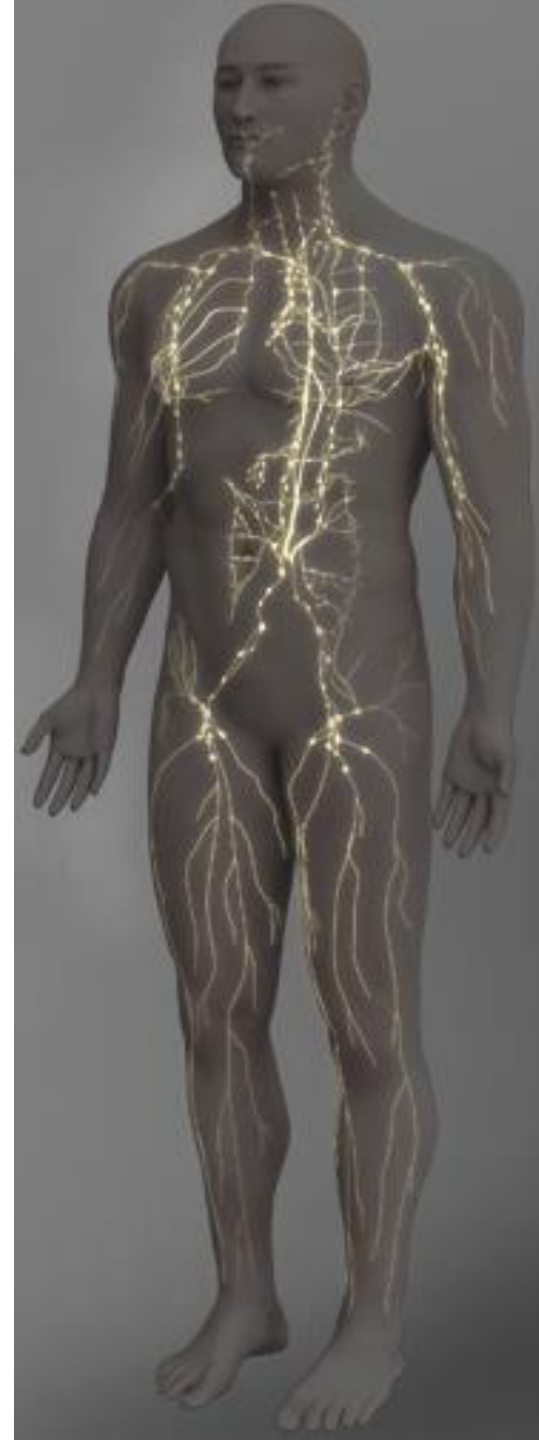
Lymfoedeem

Klinische presentatie, diagnose & behandeling

Dr Malou van Zanten (PhD)

Student Physician Assistant Dermatologie EMC

m.c.vanzanten@erasmusmc.nl





Huidtherapie 2005 – 2011
Utrecht & Groningen



MSc en Promotie 2011 -2018 Adelaide, Australië



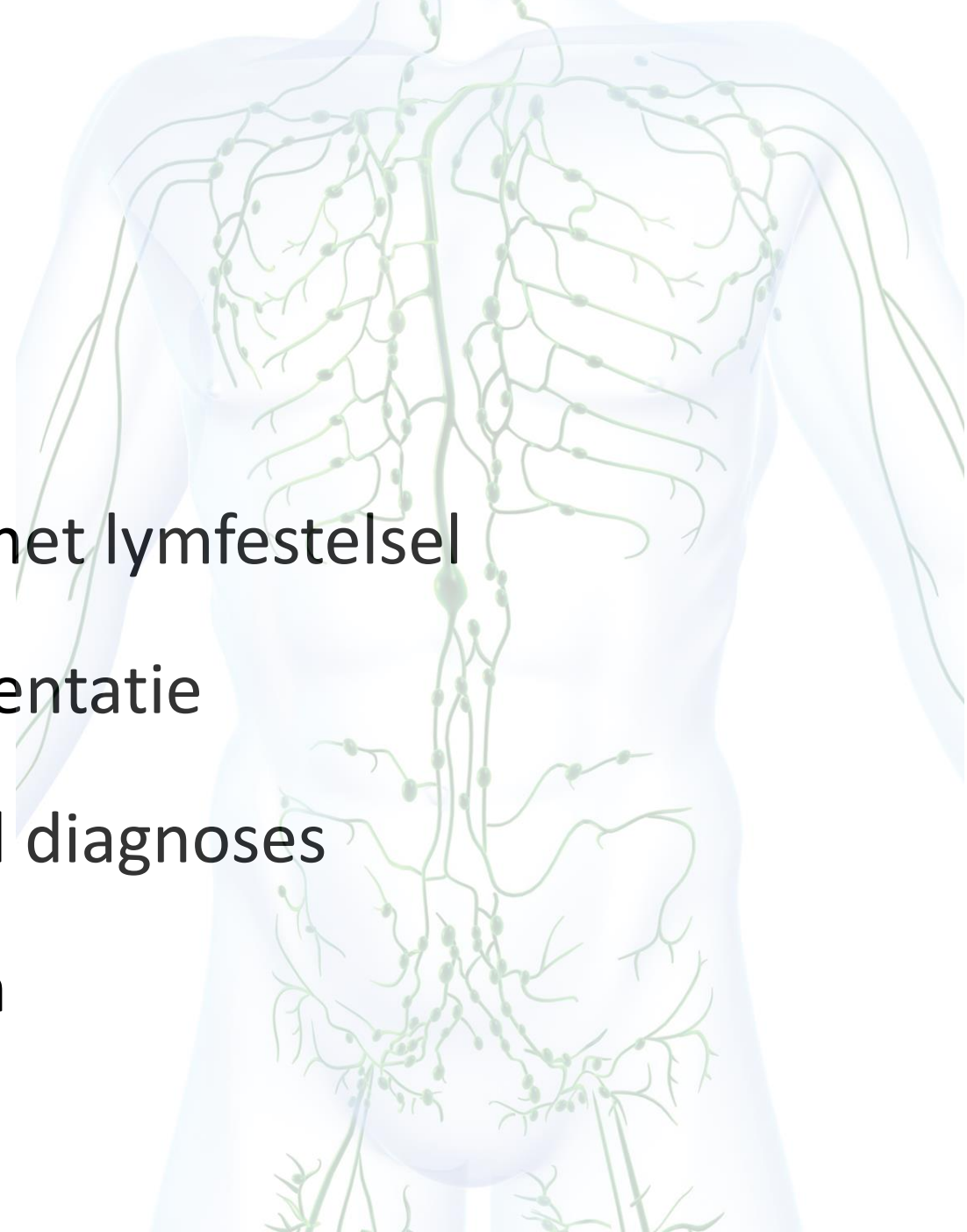
Post-doc en klinisch onderzoek 2018-2021 . London, Engeland



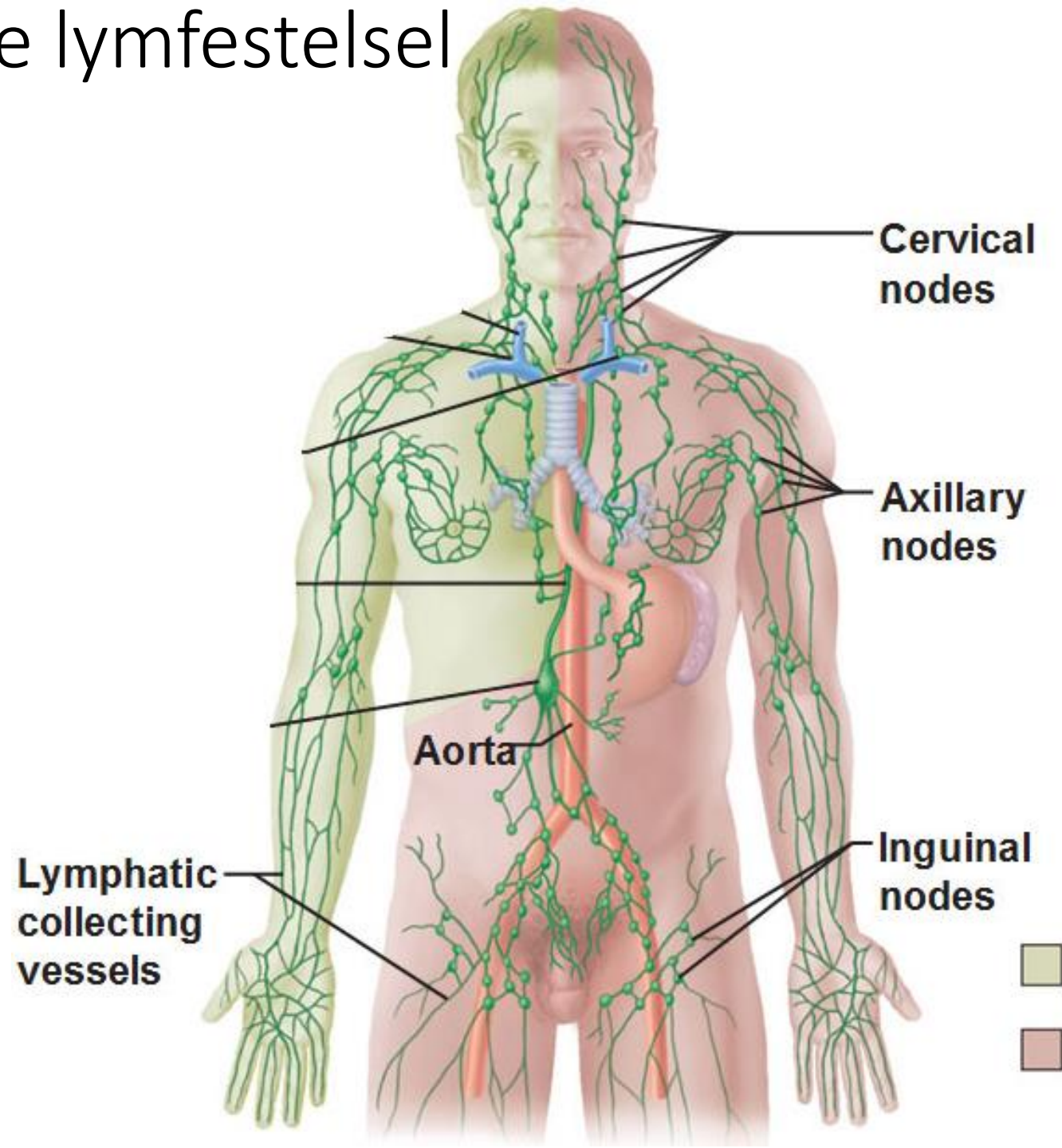
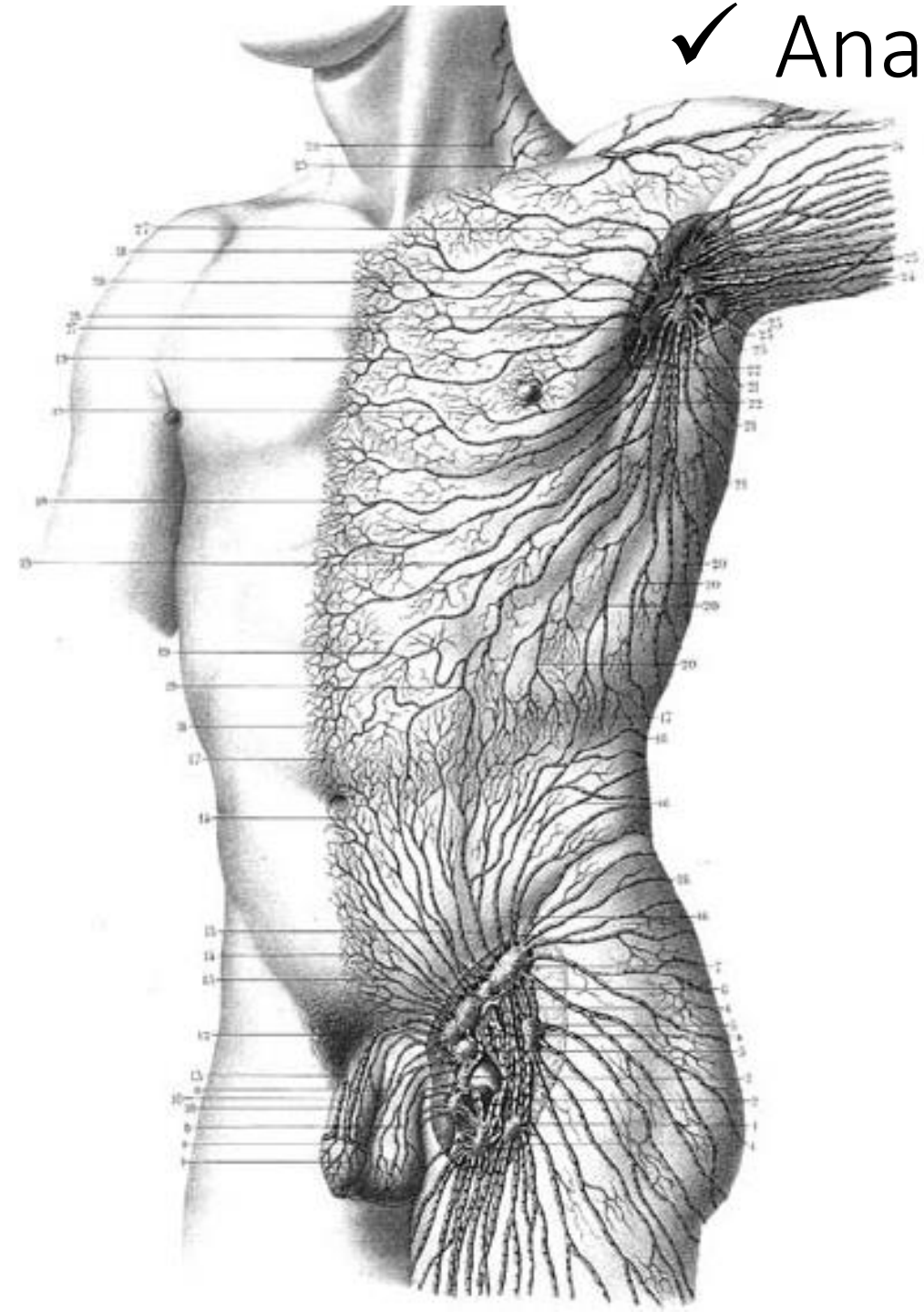
Student physician assistant dermatologie

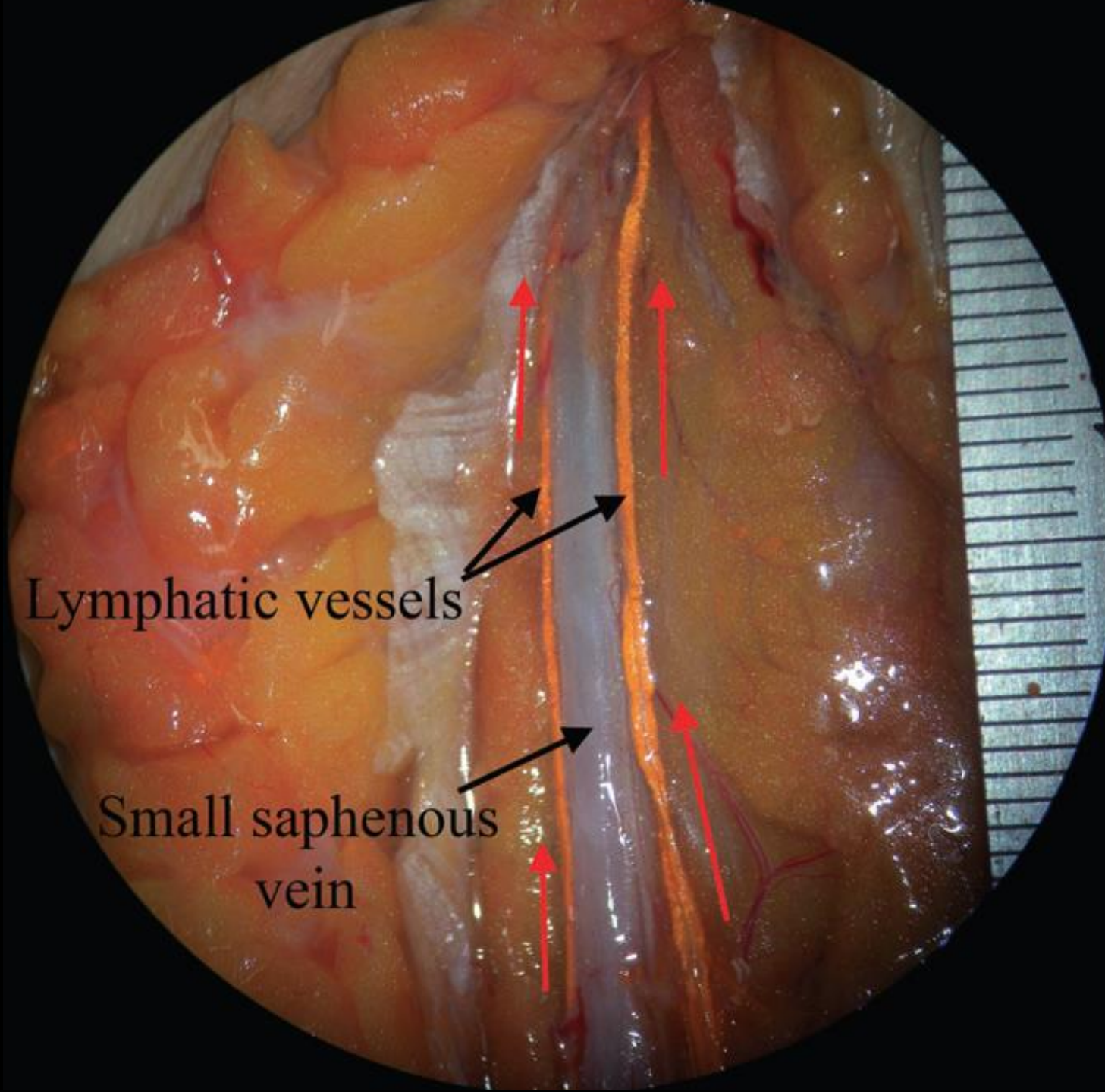
Inhoud van de presentatie

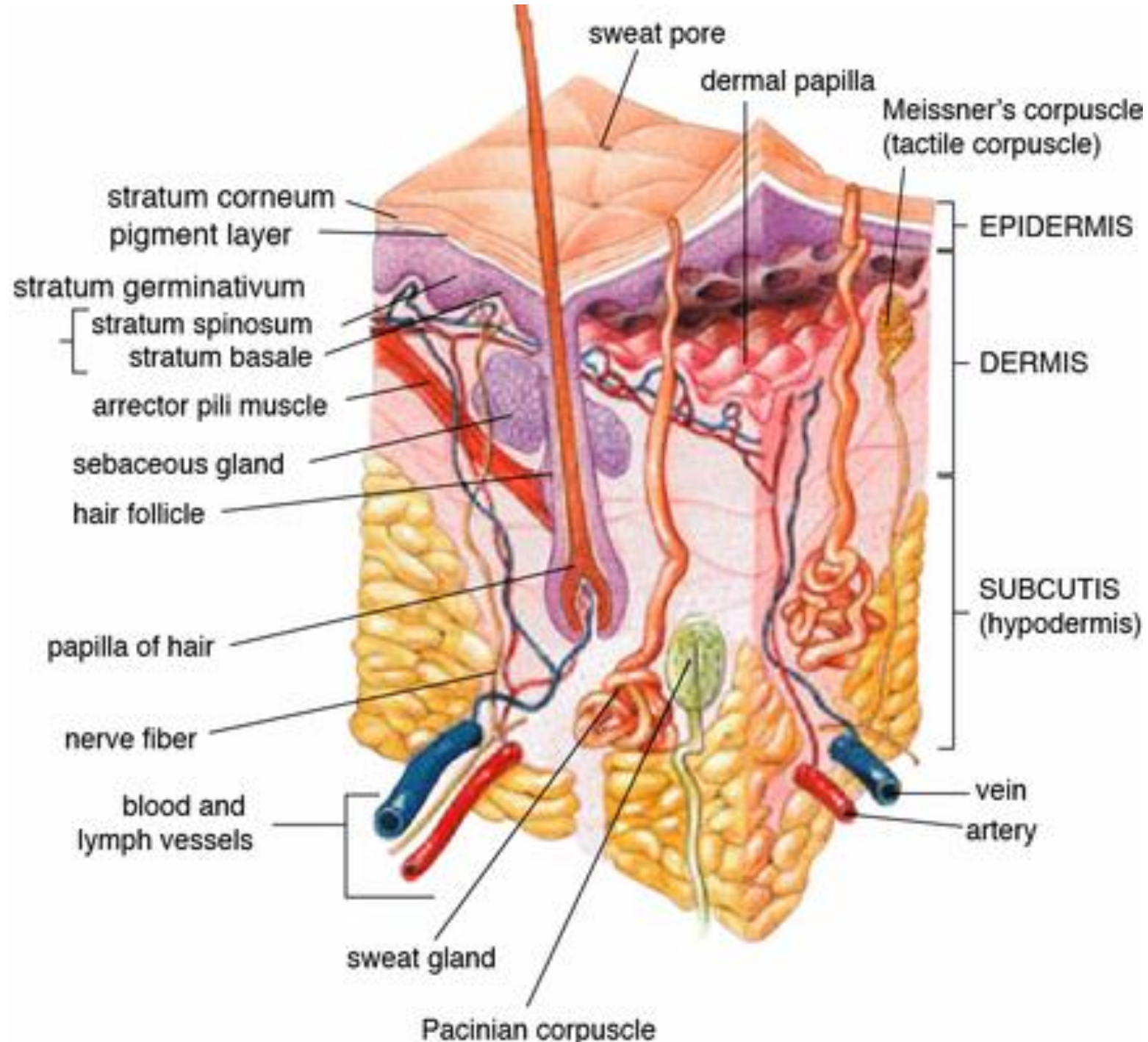
- ❑ Anatomie van het lymfestelsel
- ❑ Fysiologie / pathofysiologie van het lymfestelsel
- ❑ Oedeem en dan?...Klinische presentatie
- ❑ Oorzaak, diagnose & differentiaal diagnoses
- ❑ Behandel opties + laatste richtlijn
- ❑ Vragen & discussie



✓ Anatomie lymfestelsel





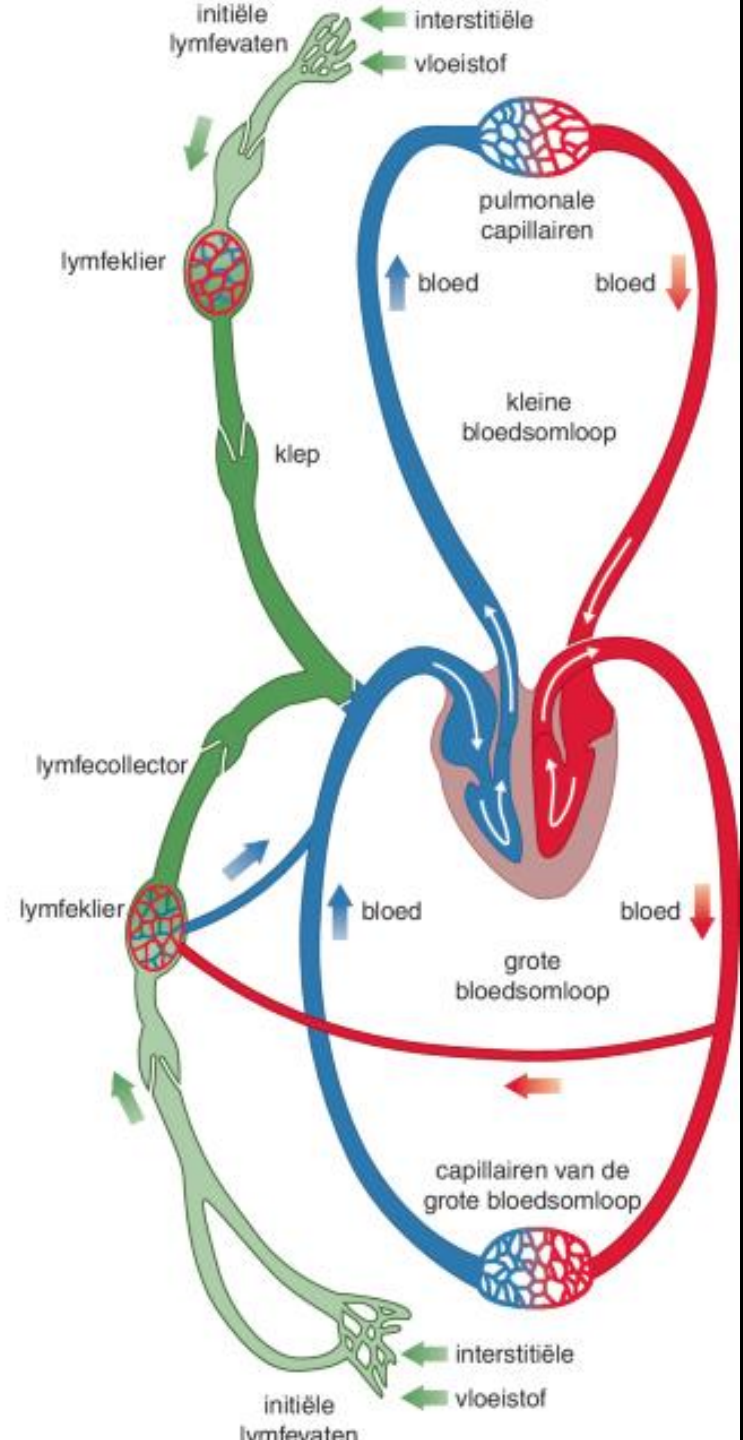
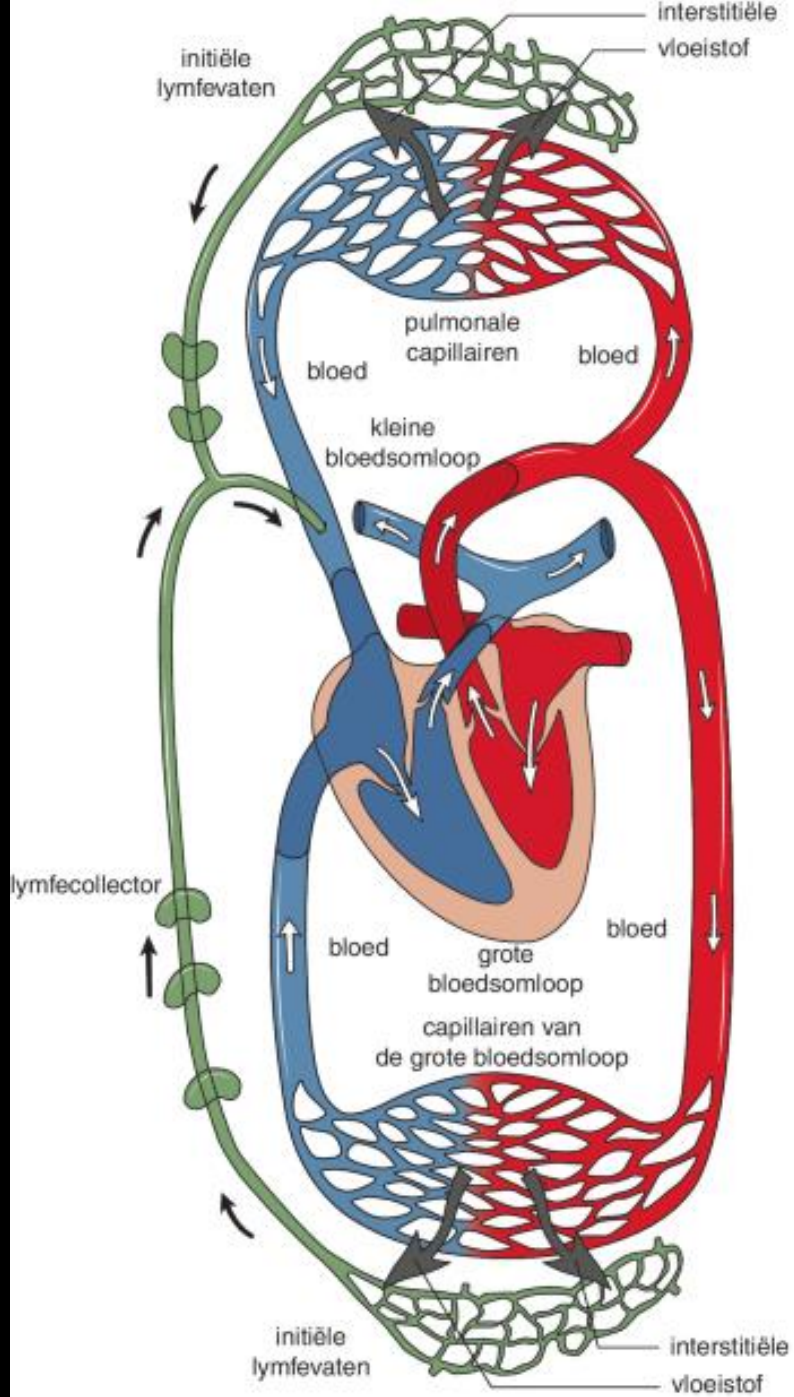


✓ Fysiologie van het lymfstelsel

Hoe werkt het?

- Werkt samen met het cardiovasculaire stelsel
- Hoge druk en lage druk
- Micro en macro circulatie
- Start in microcirculatie en gaat via pre-collectoren, collectoren, lymfklieren naar veneuze systeem

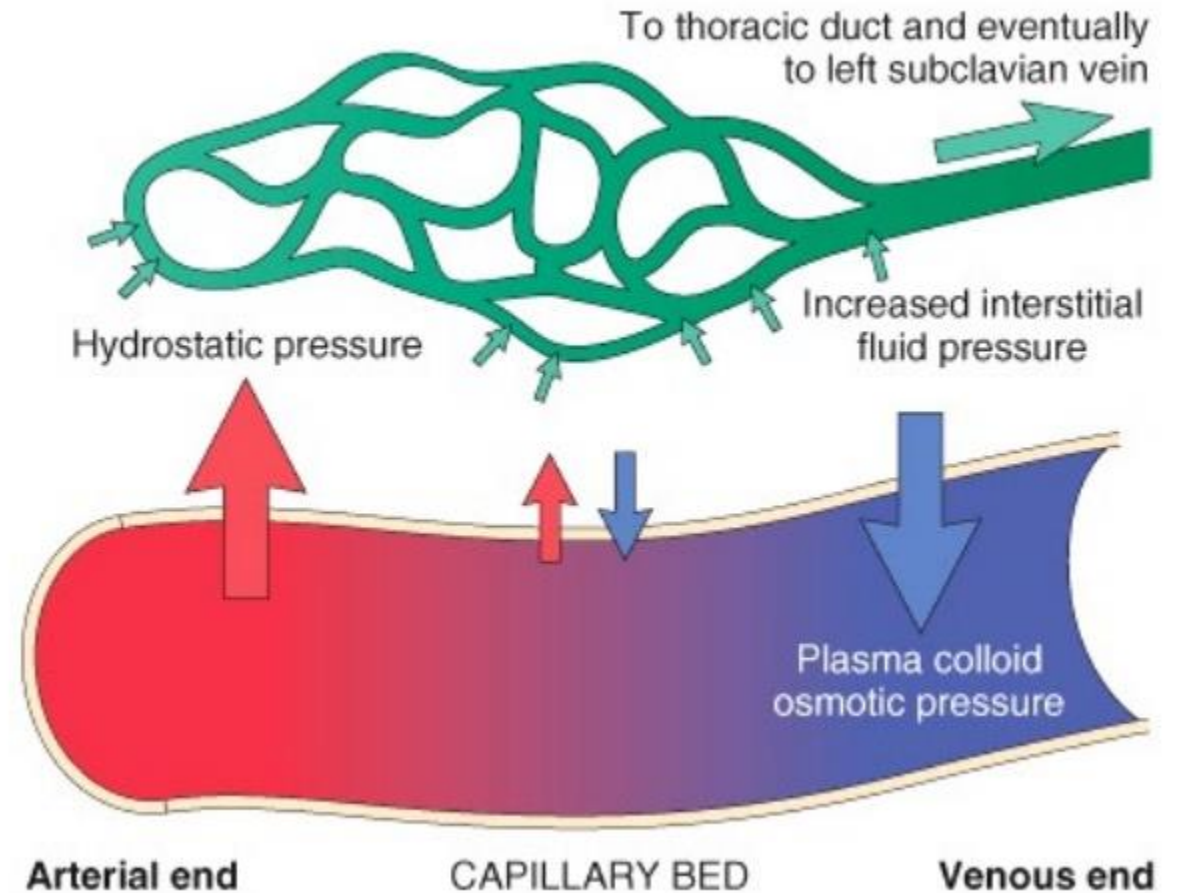




✓ Fysiologie van het lymfstelsel

Hoe werkt het?

- Vrije transport van vocht met eiwitten open junctions
- Semi permeable
- Druk bouwt op en junctions gaan dicht. Passief transport.
- Afvoer naar pre-collectoren -> collector -> lymfklier -> veneus





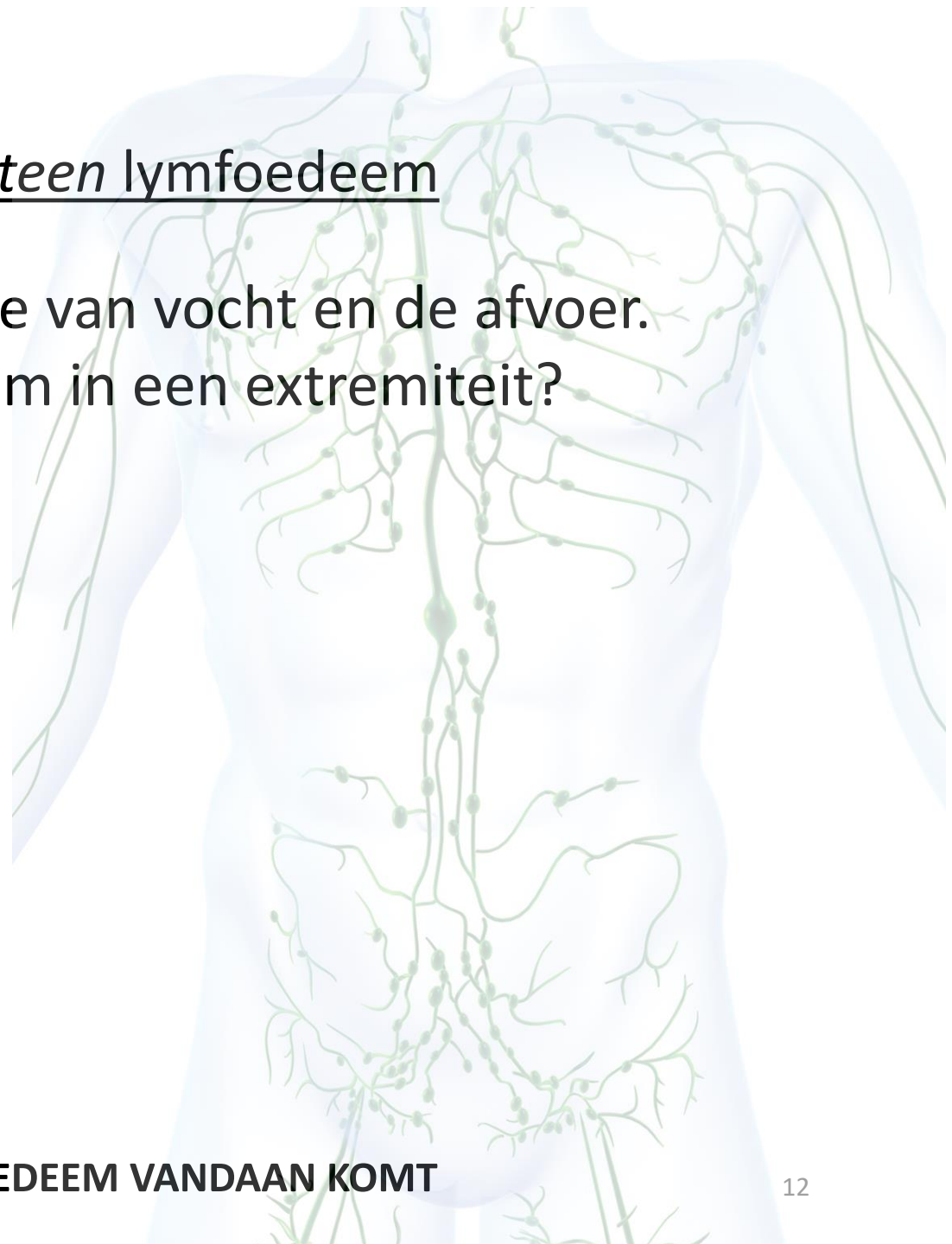✓ Oedeem..en dan?

Niet elk oedeem is *meteen* lymfoedeem

Oedeem is een disbalans tussen productie van vocht en de afvoer.

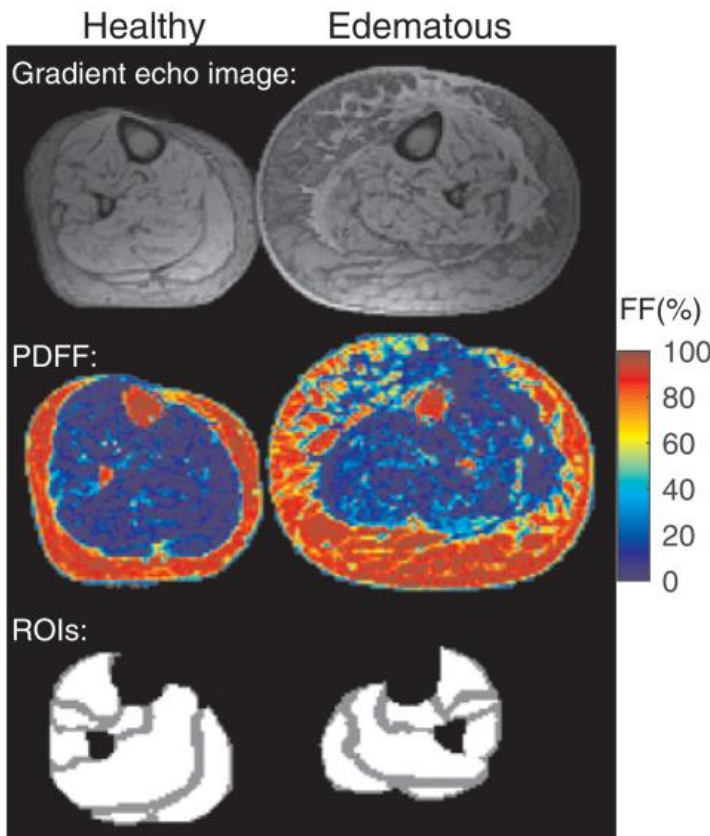
- Welke oorzaak kan resulteren in oedeem in een extremiteit?
- **Trauma gerelateerd**
- **Hartfalen**
- **Nierfalen**
- **Lever aandoeningen**
- **Chronisch veneuze insufficiëntie**
- **Trombose**
- **Arteriële afwijkingen**
- **Morbide obesitas**
- **Lipoedeem**

ALTIJD BEGRIJPEN / KLINISH REDENEREN WAAR HET OEDEEM VANDAAN KOMT

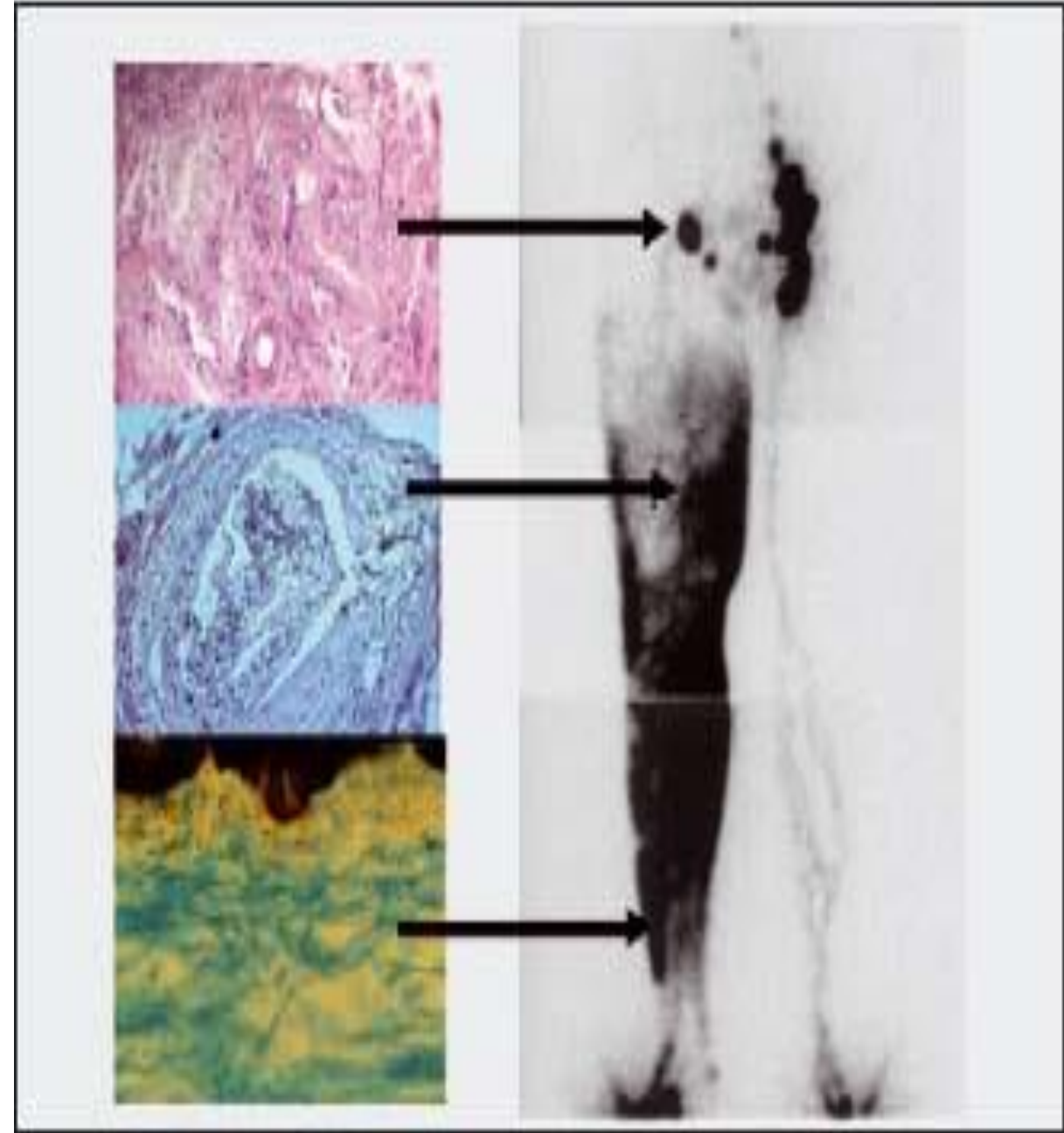
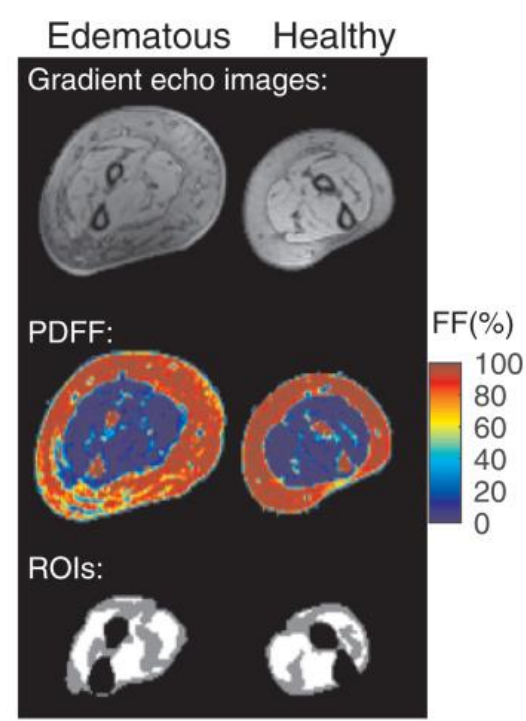


✓ Klinische presentatie; *Waar zit het oedeem?*

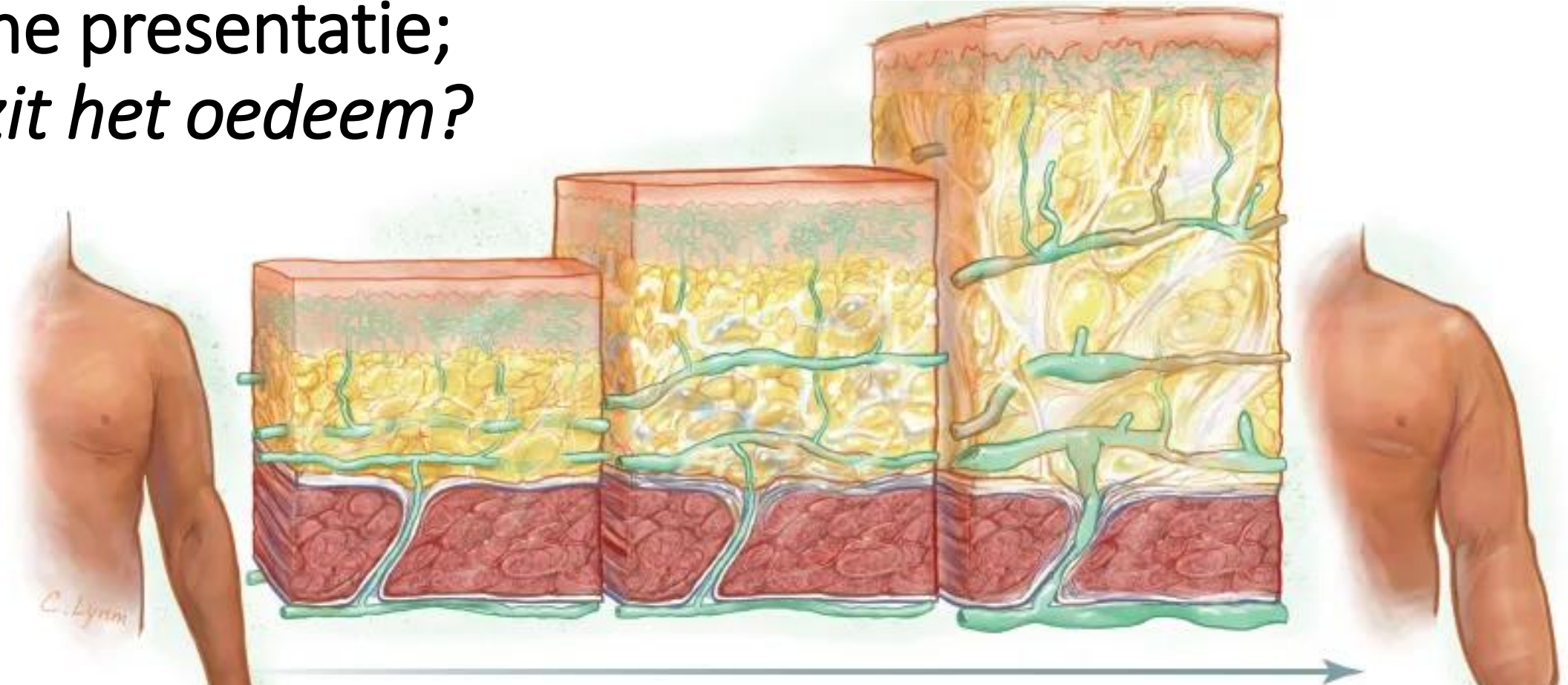
a Leg lymphedema



b Arm lymphedema



✓ Klinische presentatie;
Waar zit het oedeem?



Healthy

Acute lymphedema

Chronic lymphedema

Generalized protein and fluid accumulation
Inflammation

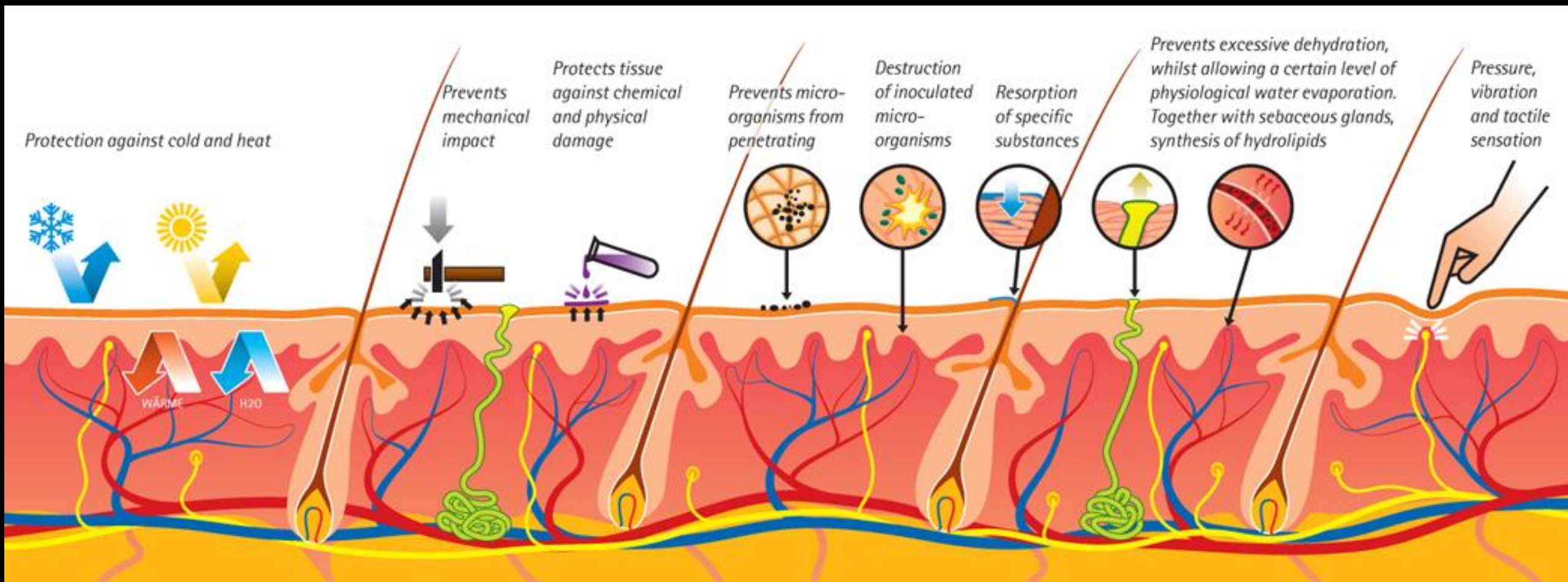
Some dilation and fibrosis of lymphatics

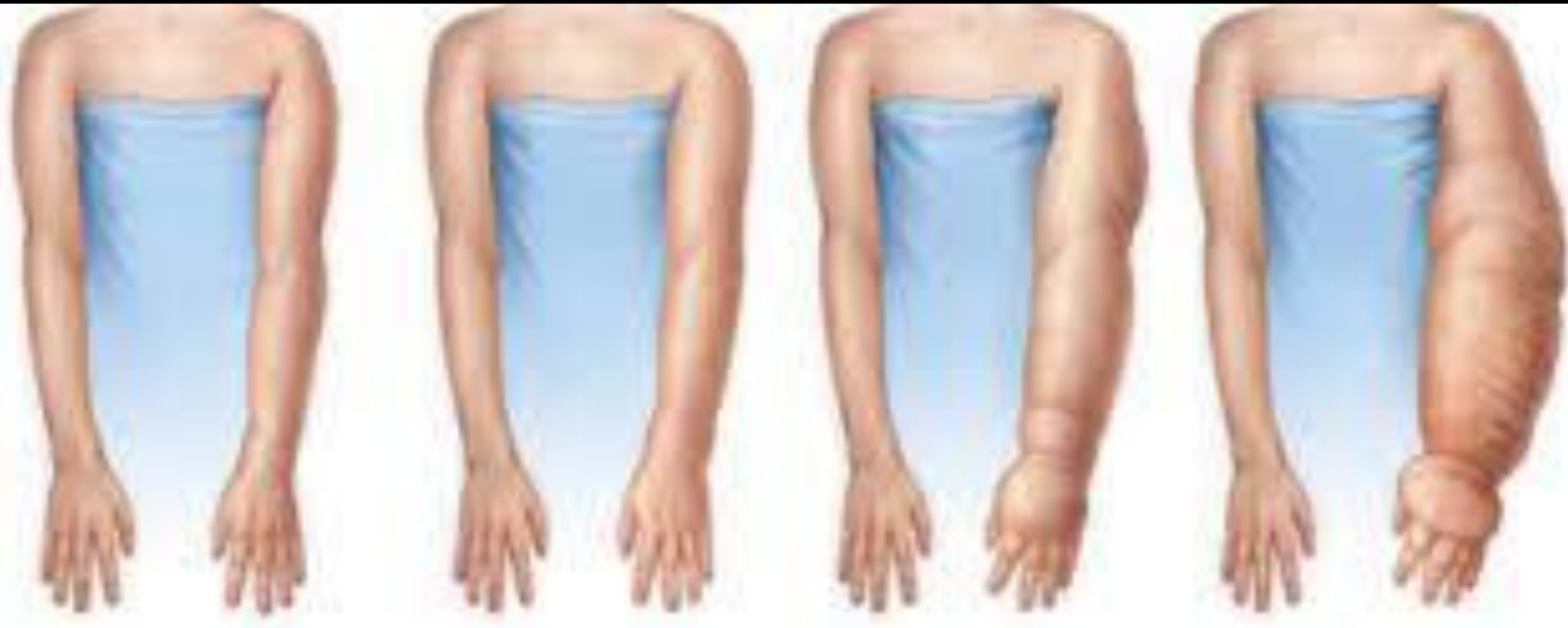Sustained inflammatory response
Increased and excessive adipose tissue

Fibrosis and tissue architecture disruption
Dilated and fibrosed lymphatics

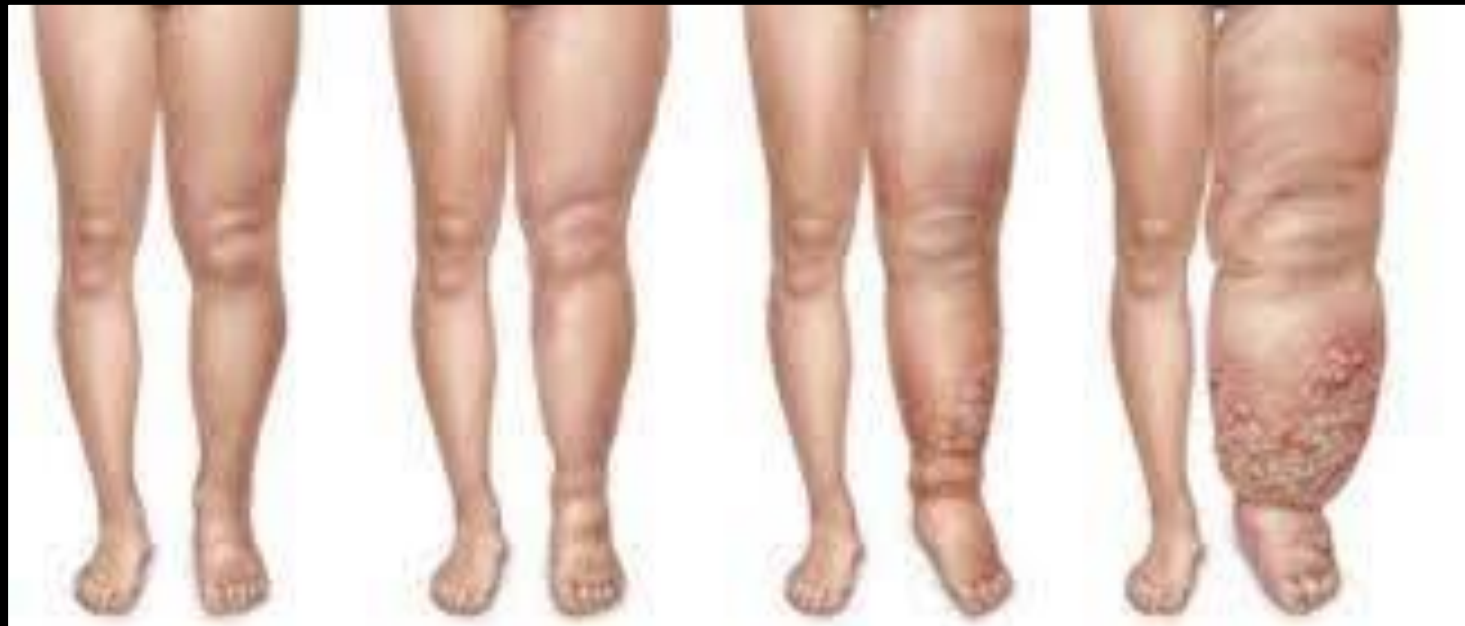Lymphangiogenesis

✓ Klinische presentatie; *De huid*

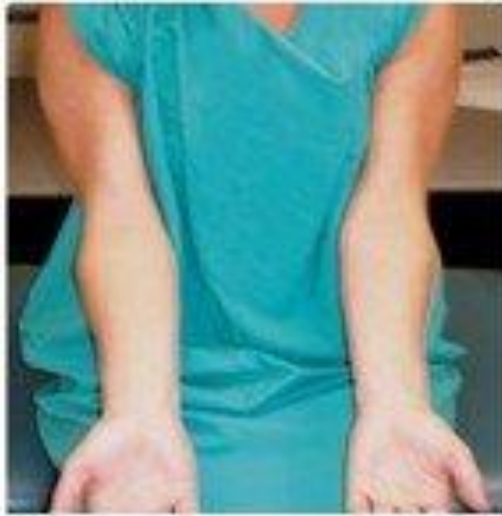




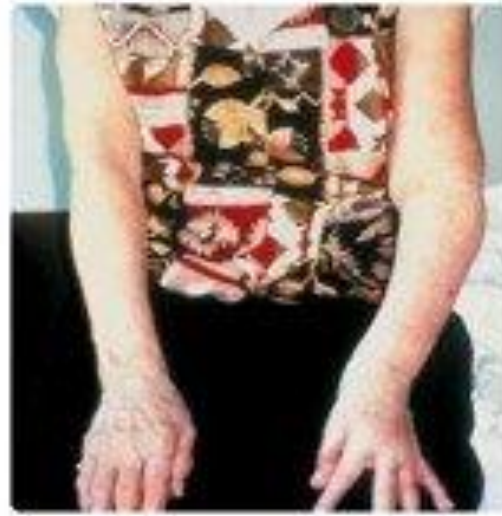✓ Klinische presentatie



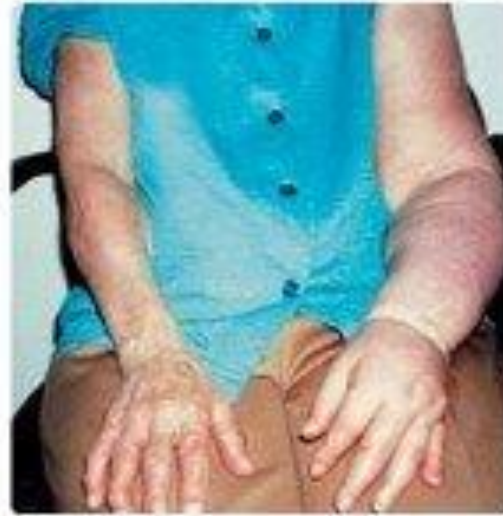STAGE ZERO



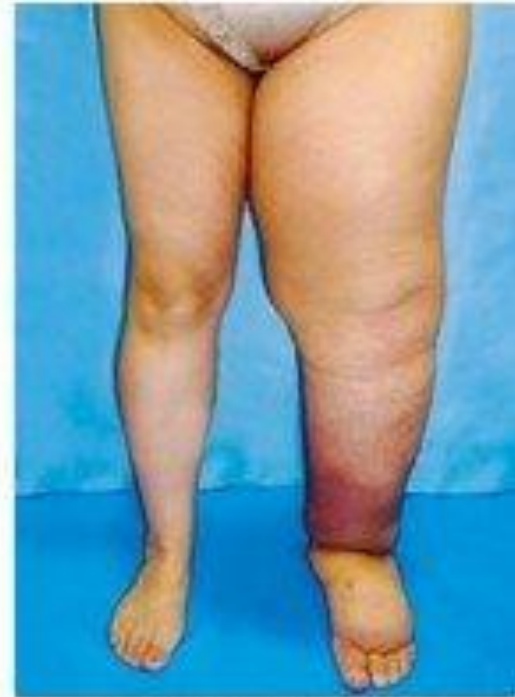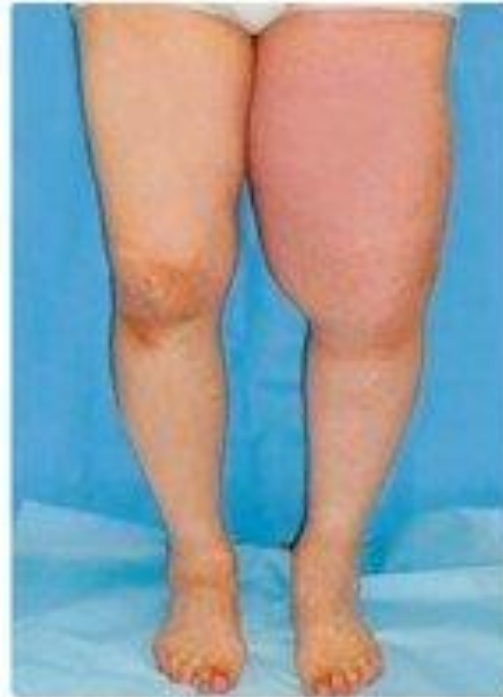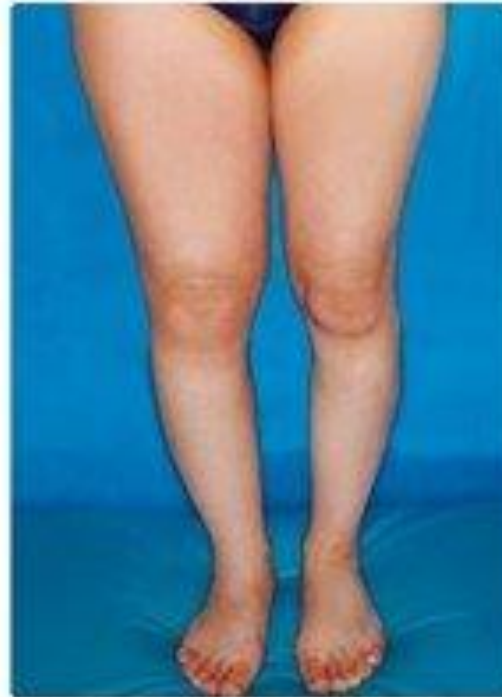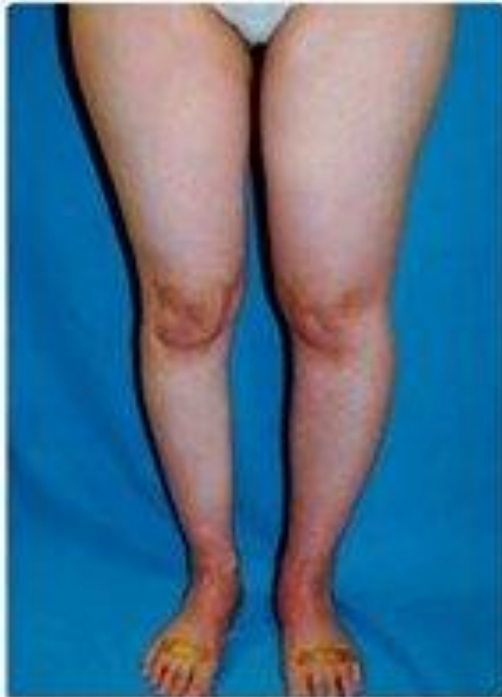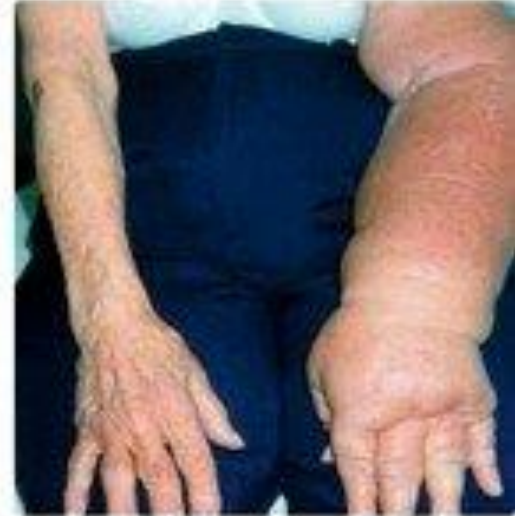STAGE ONE



STAGE TWO

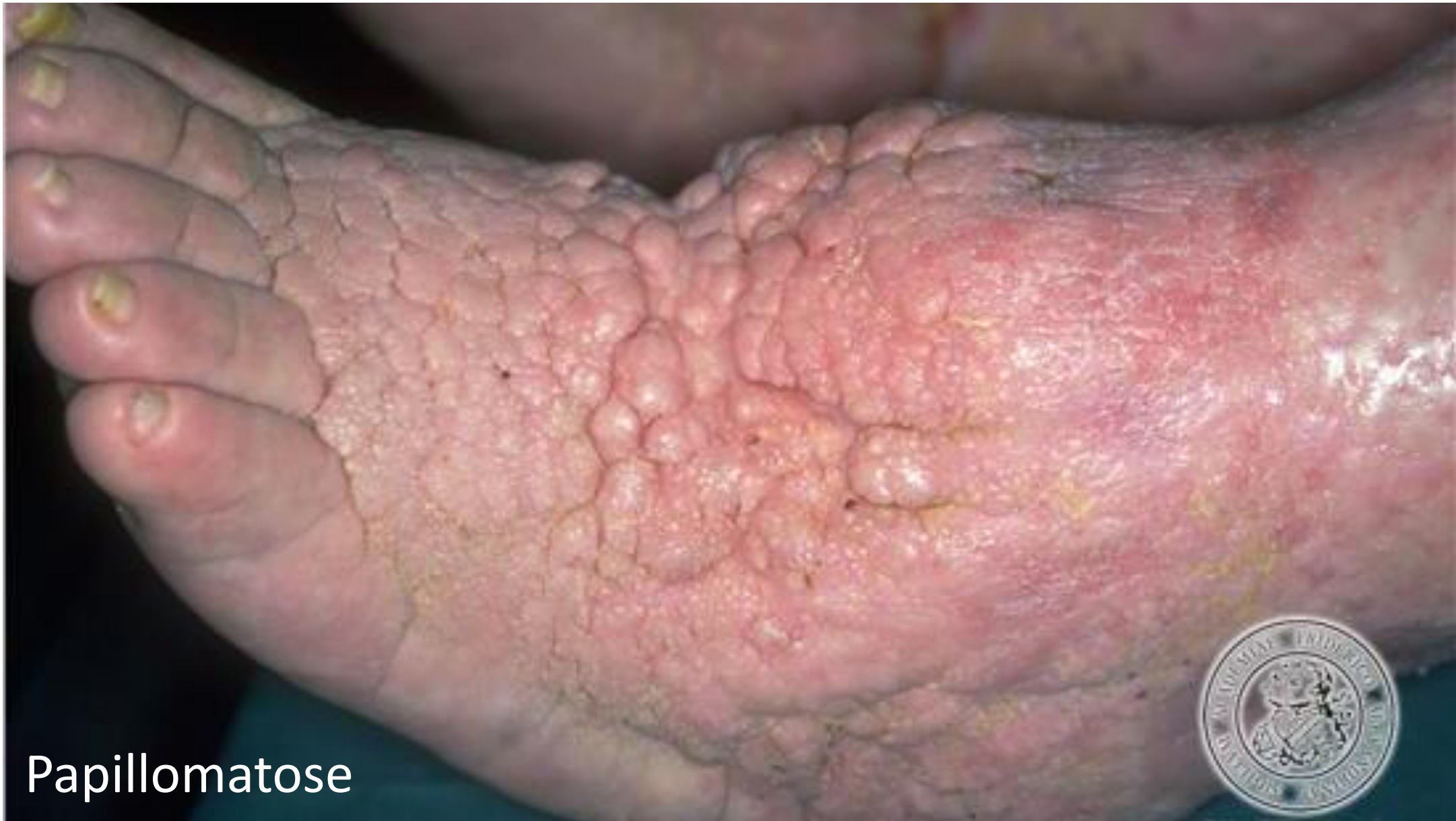

STAGE THREE



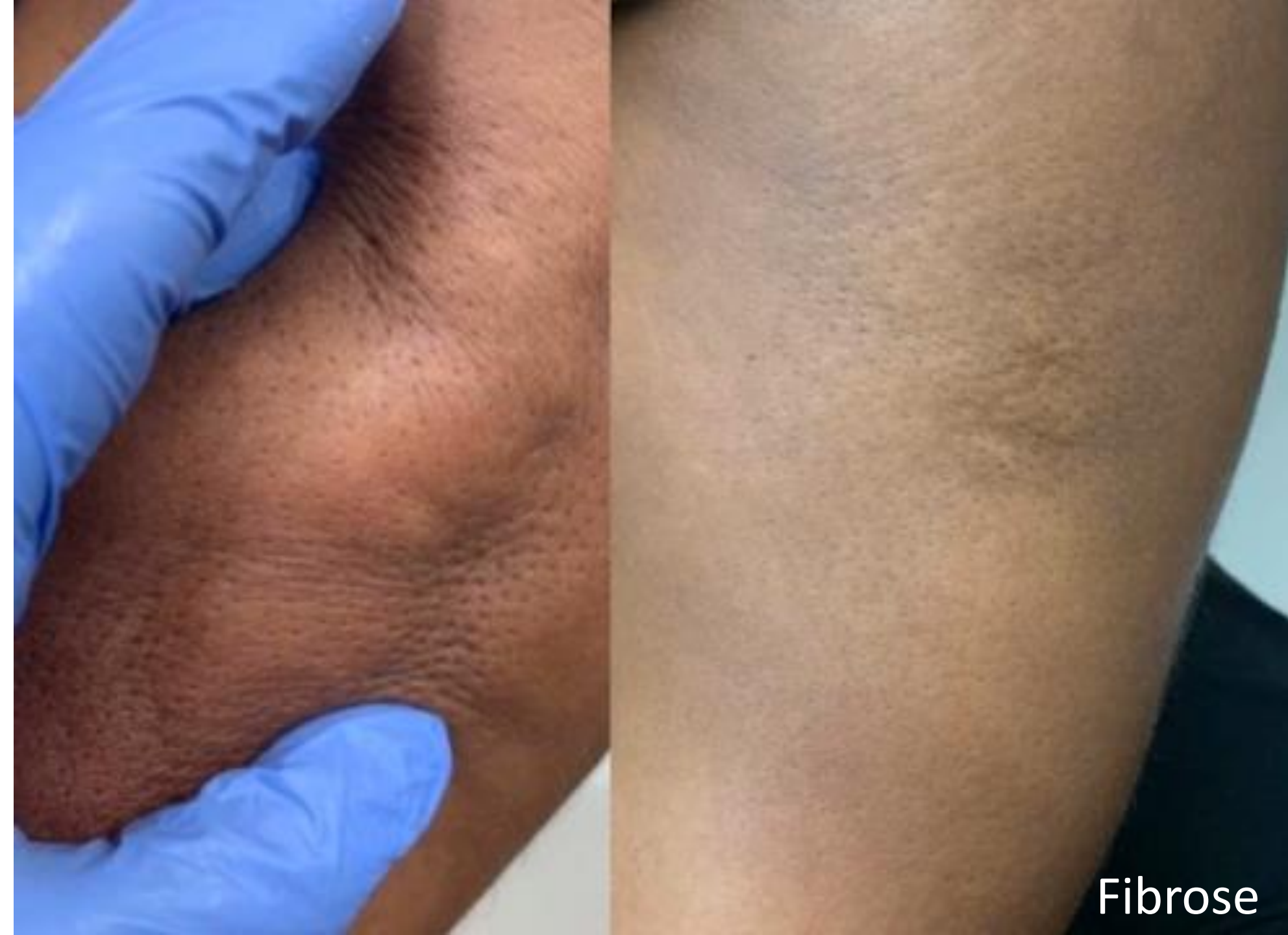Arm photos courtesy of Dr. Charles McGarvey and Guenter Kloese. Leg photos from Mihara M, et al. Pathological Steps of Cancer-Related Lymphedema: Histological Changes in the Collecting Lymphatic Vessels after Lymphadenectomy. *PLoS ONE* 2012;27(7):e41126. doi:10.1371/journal.pone.0041126

✓ Klinische presentatie
Huidveranderingen bij lymfoedeem

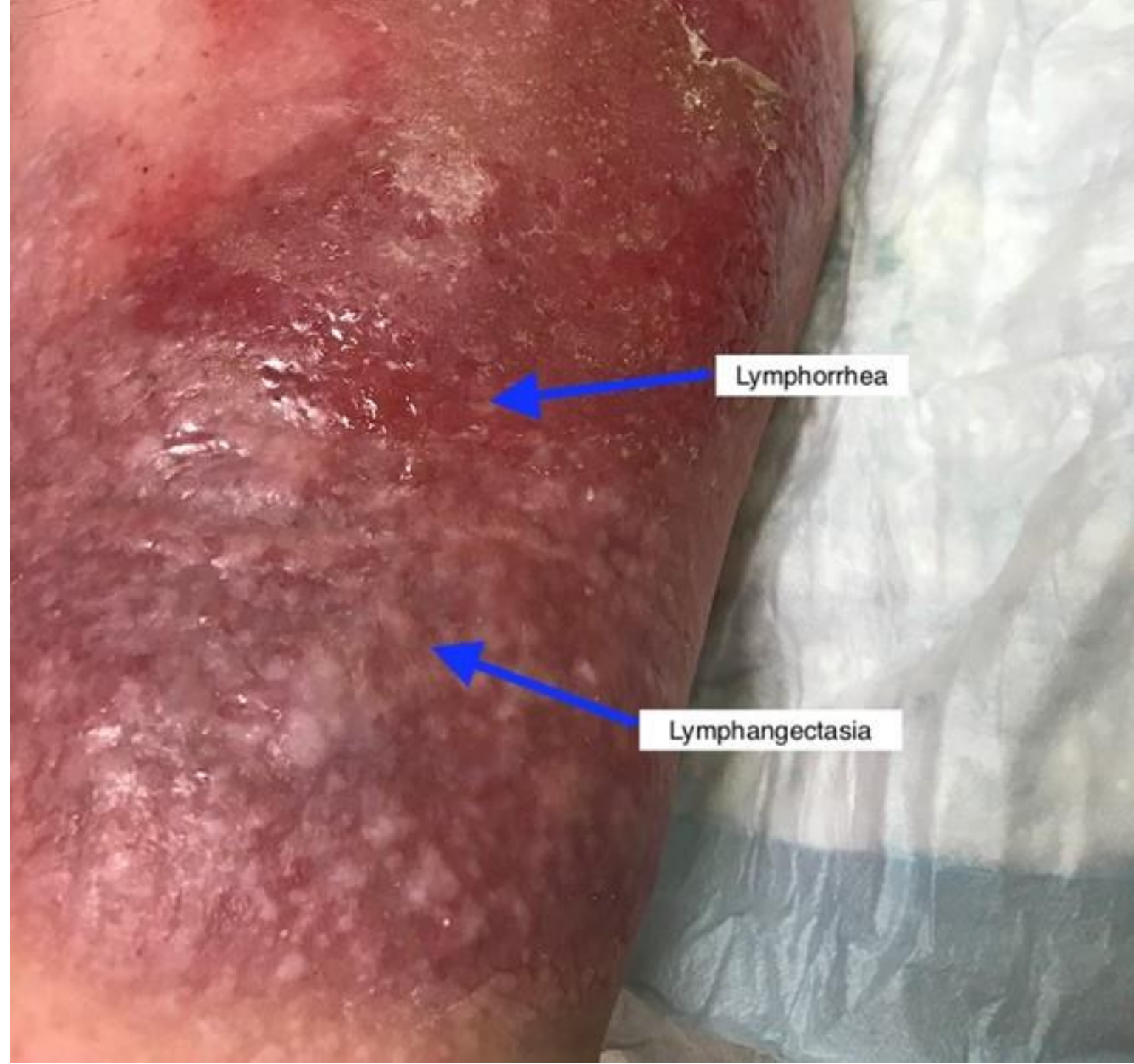
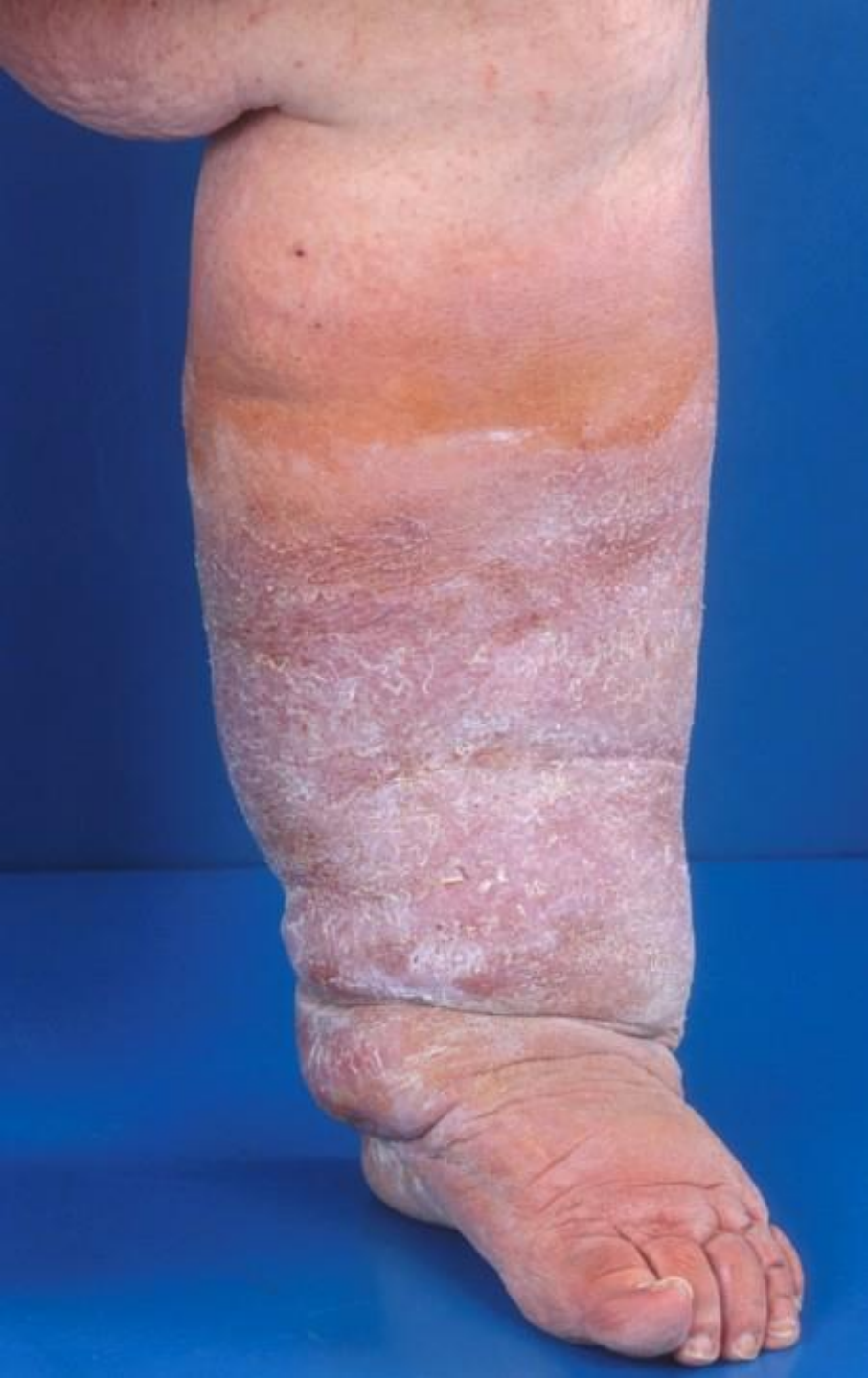
Papillomatose

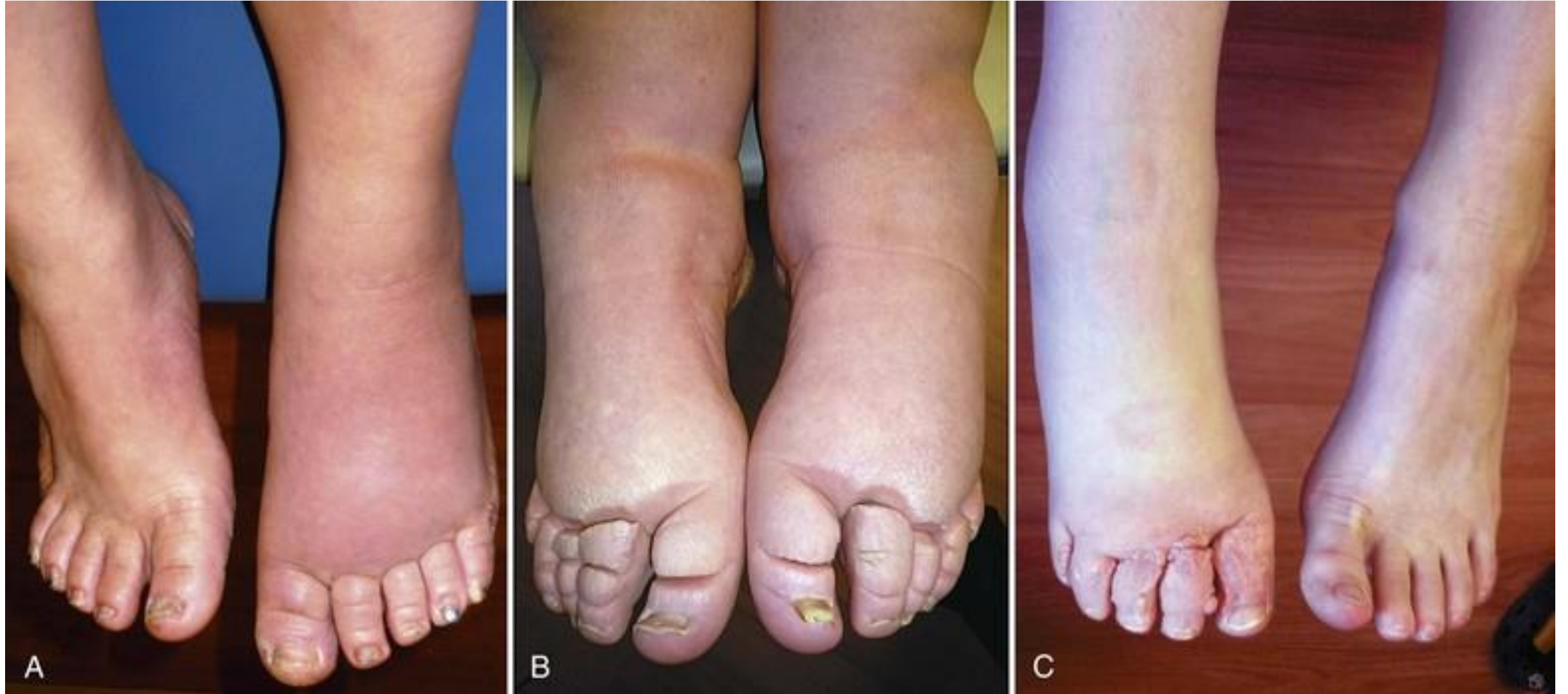


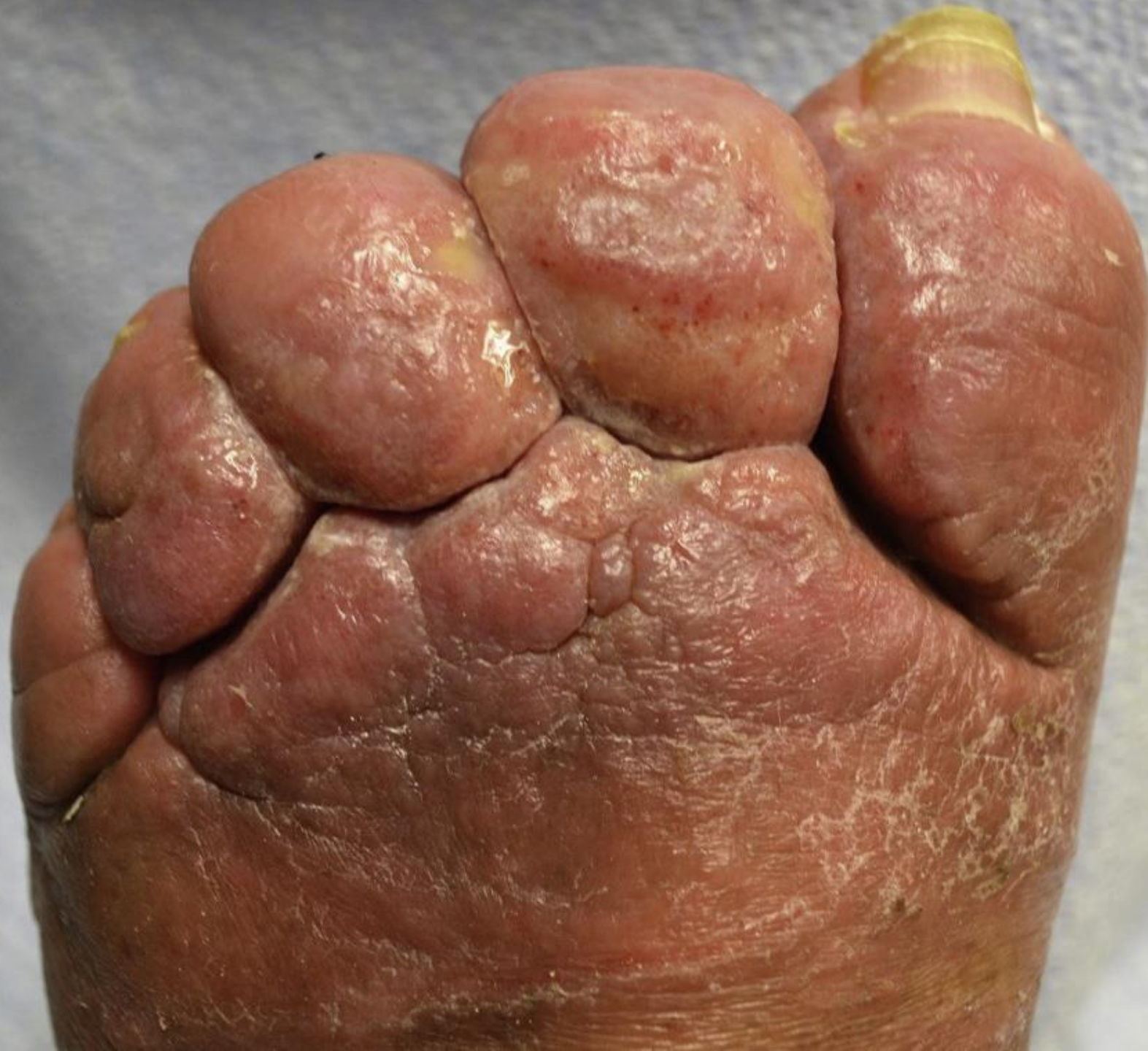
Fibrose

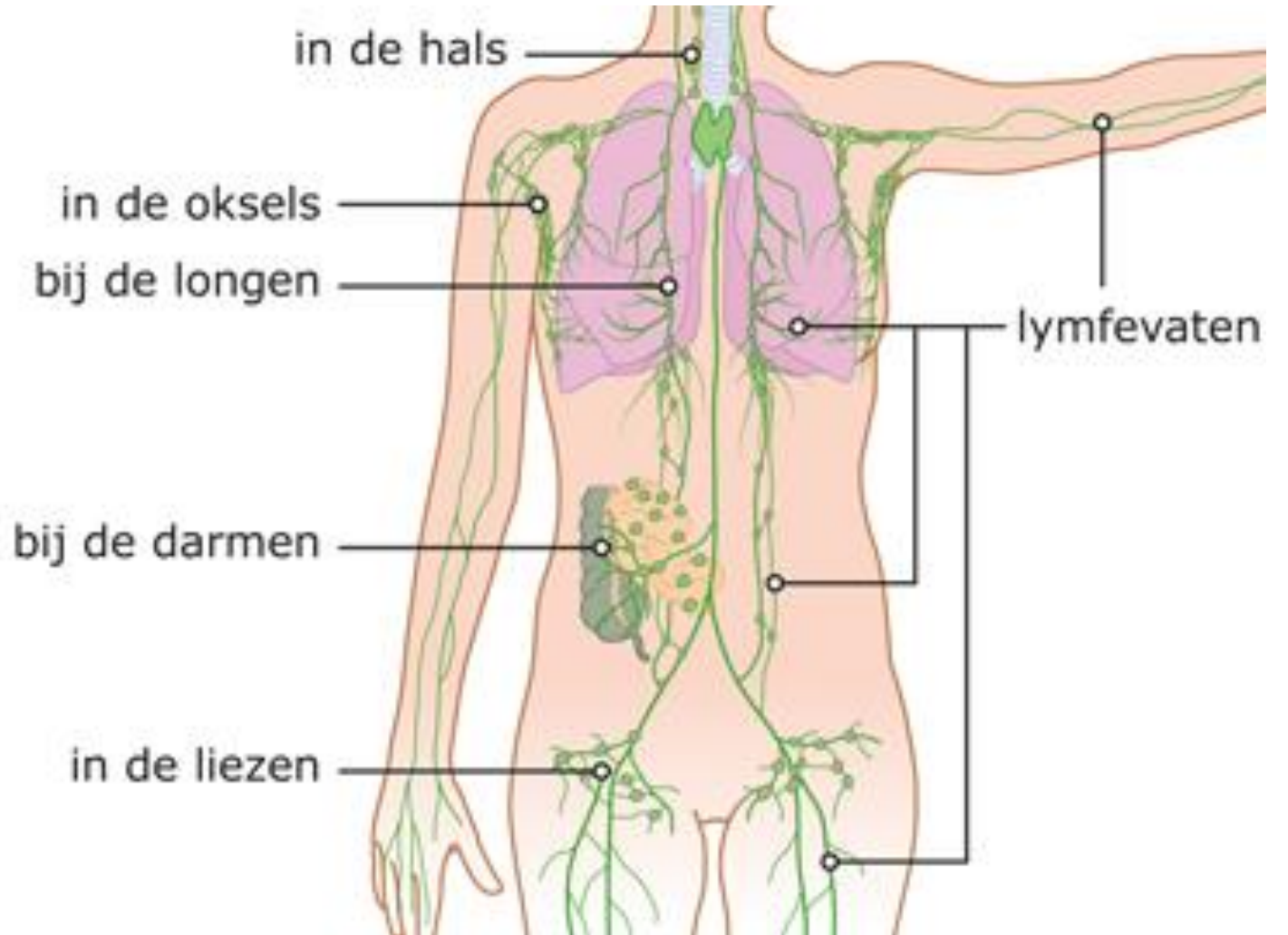
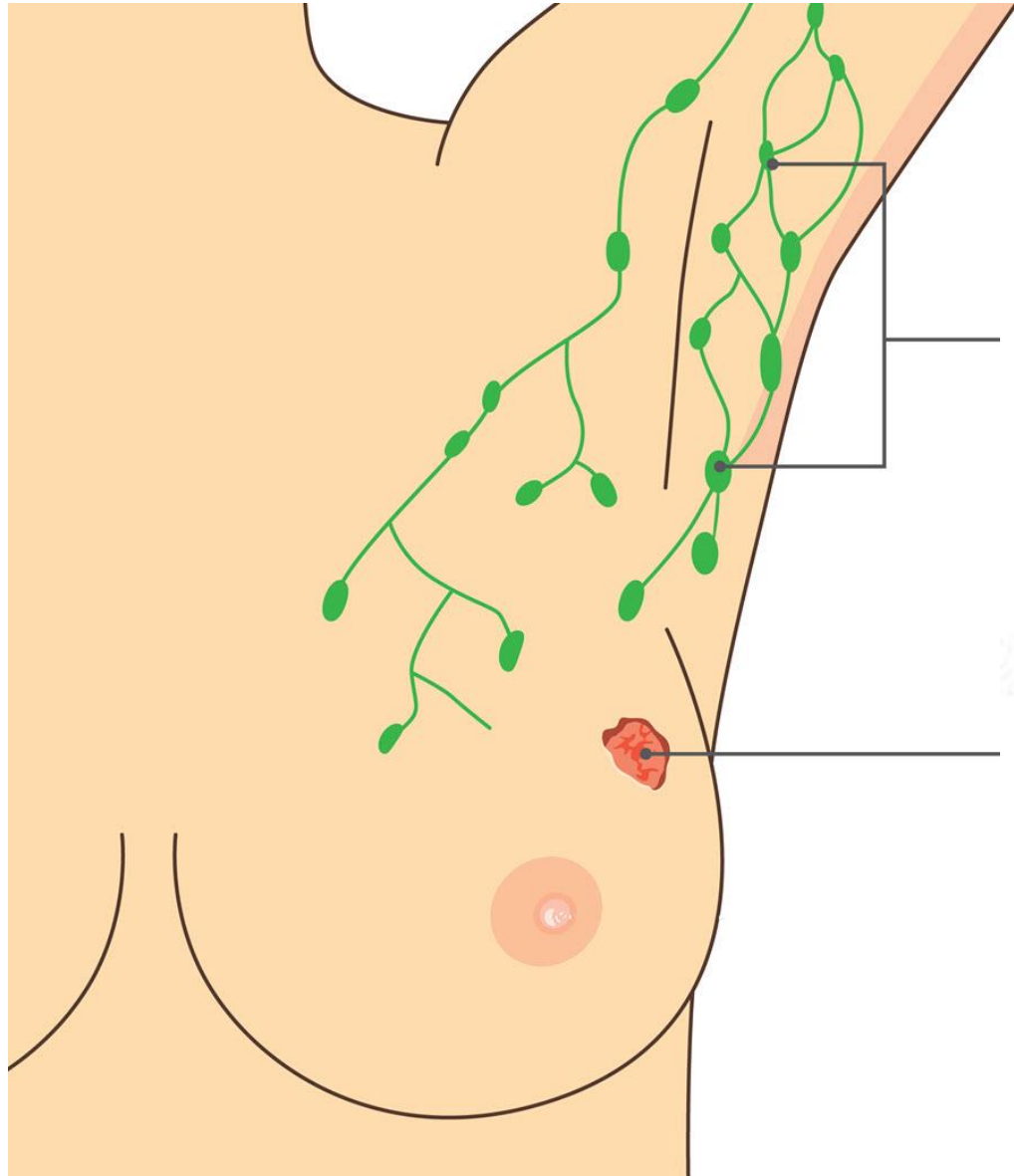


'Blok' tenen

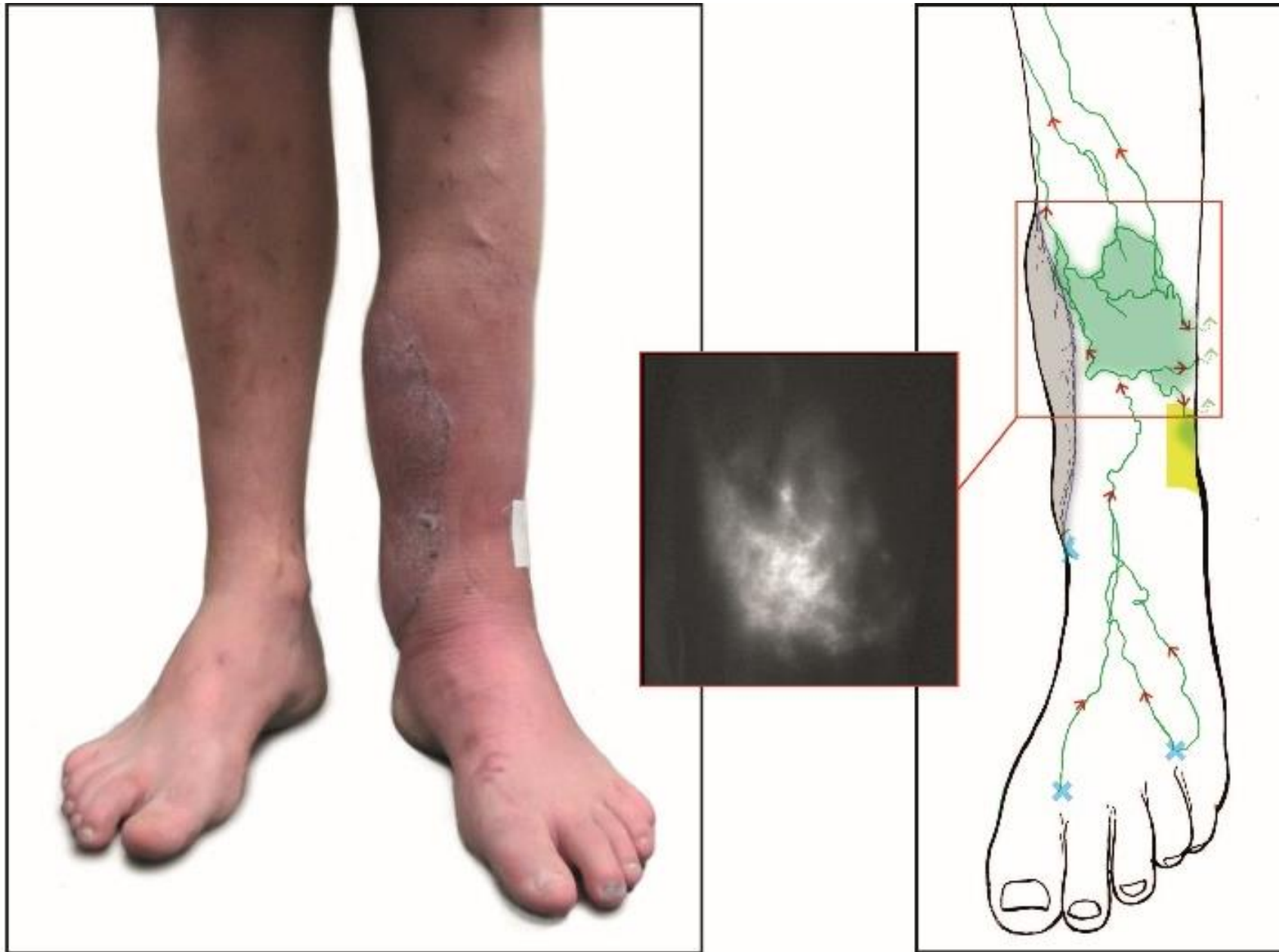




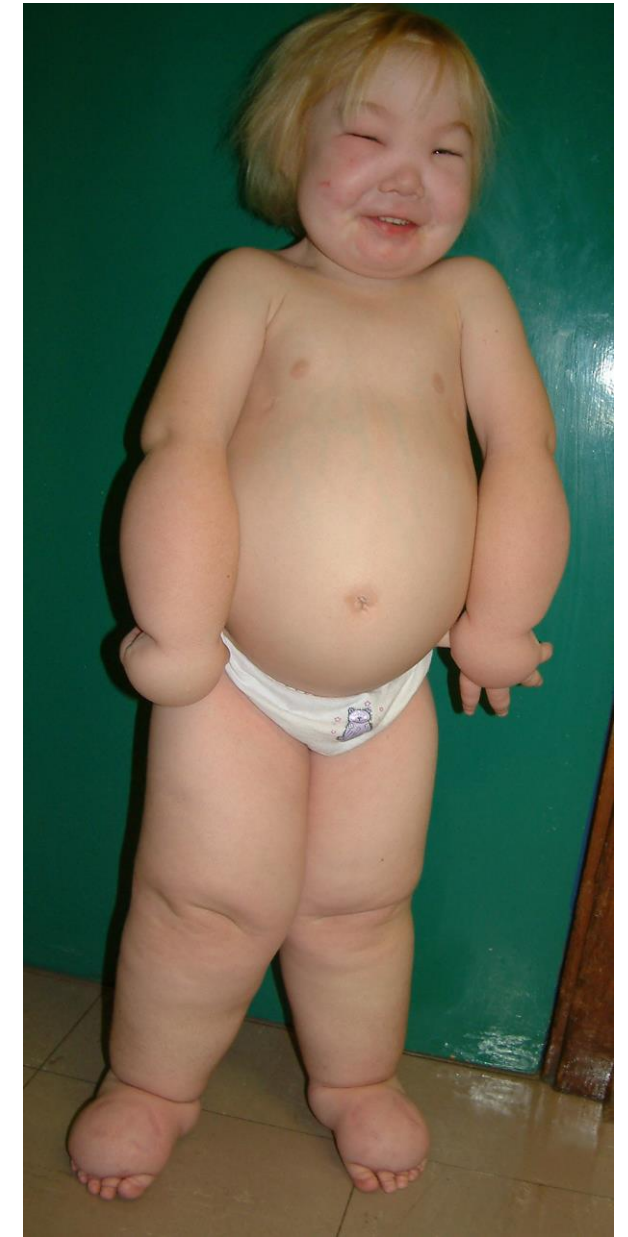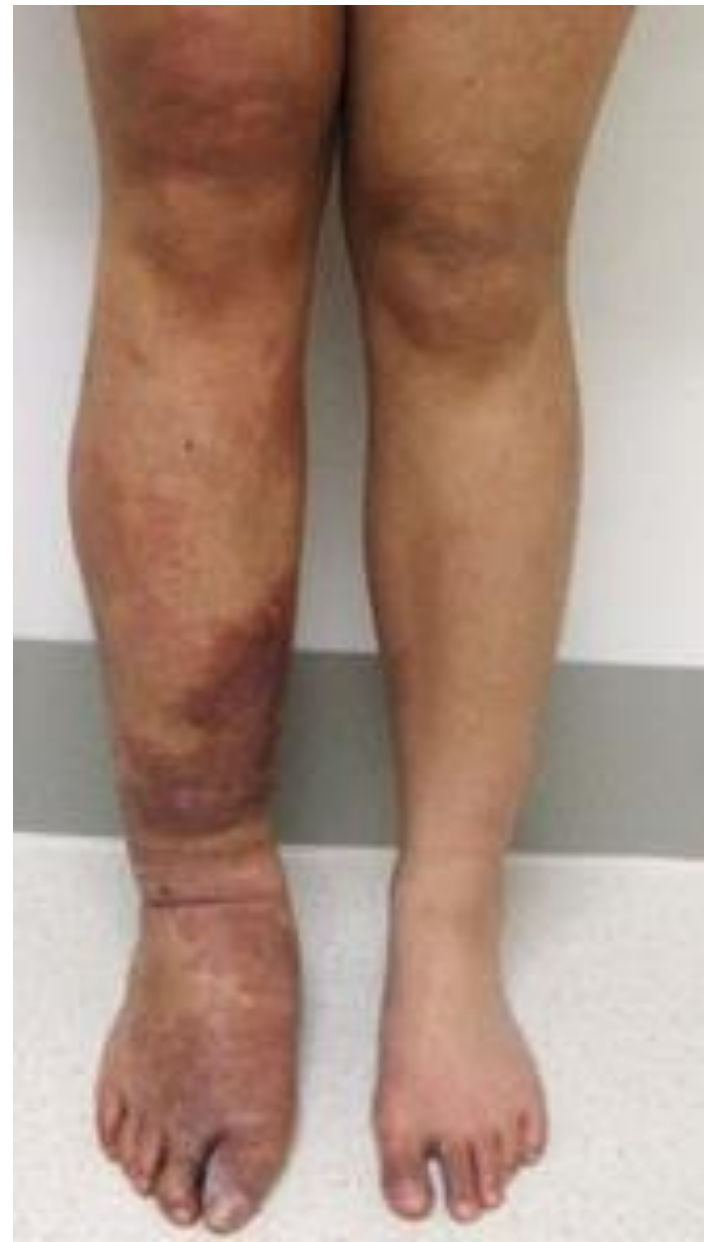✓ Oorzaak en diagnose
Lymfoedeem na oncologische behandeling



✓ Oorzaak en diagnose; *Lymfoedeem na trauma*

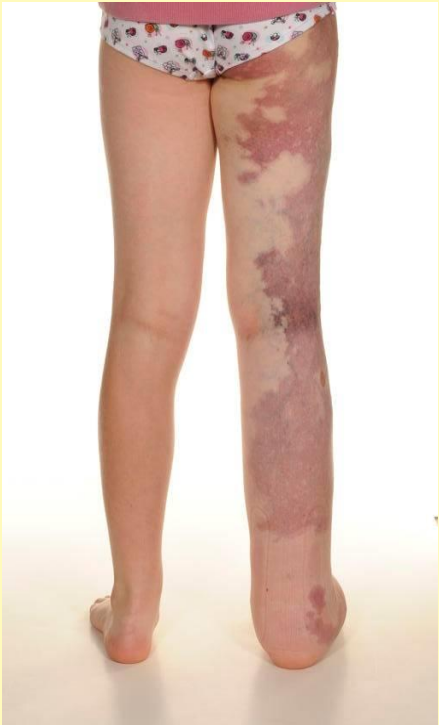

✓ Oorzaak en diagnose; *Primair lymfoedeem*



✓ Oorzaak en diagnose; *Primair lymfoedeem classificatie*

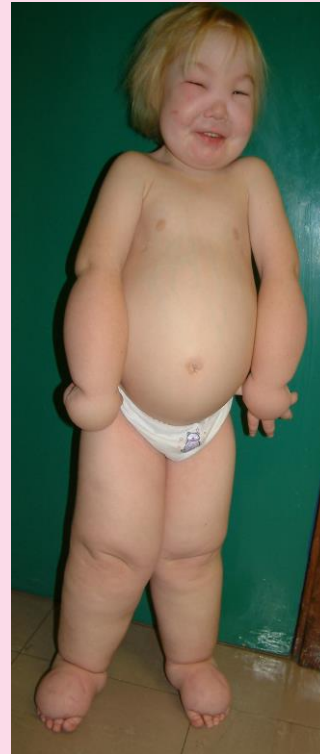Somatic



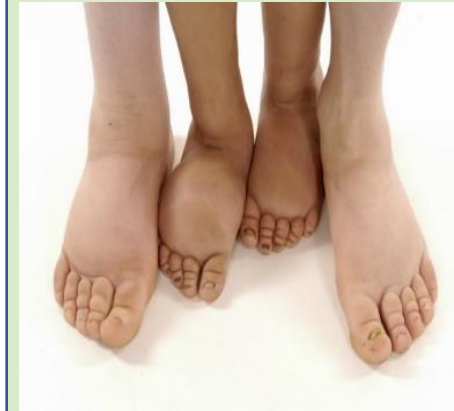Syndromic



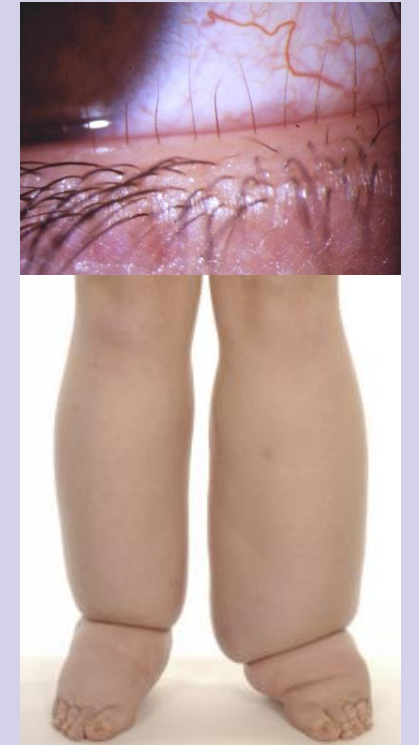
Generalised lymphatic dysplasia



Congenital Milroy disease



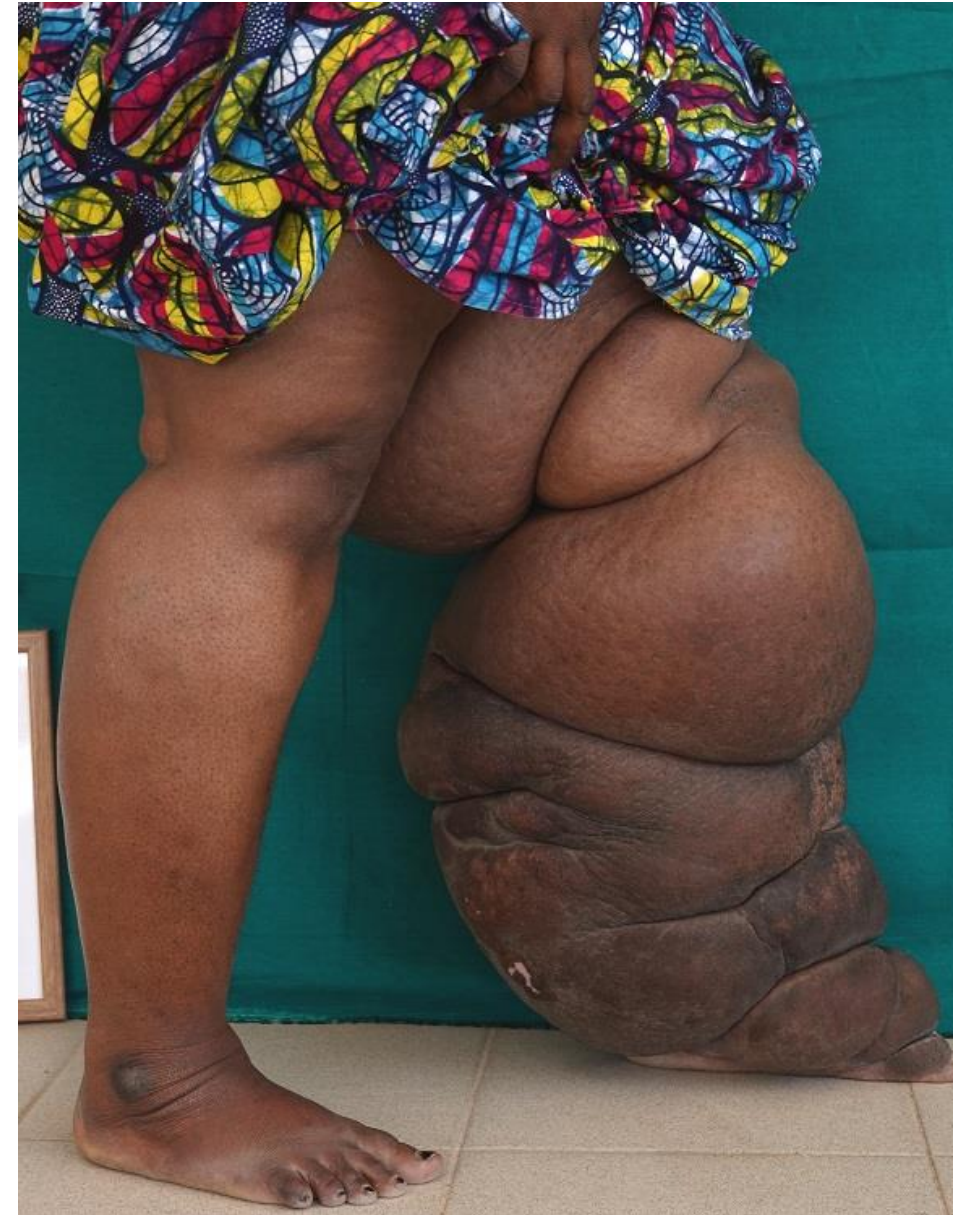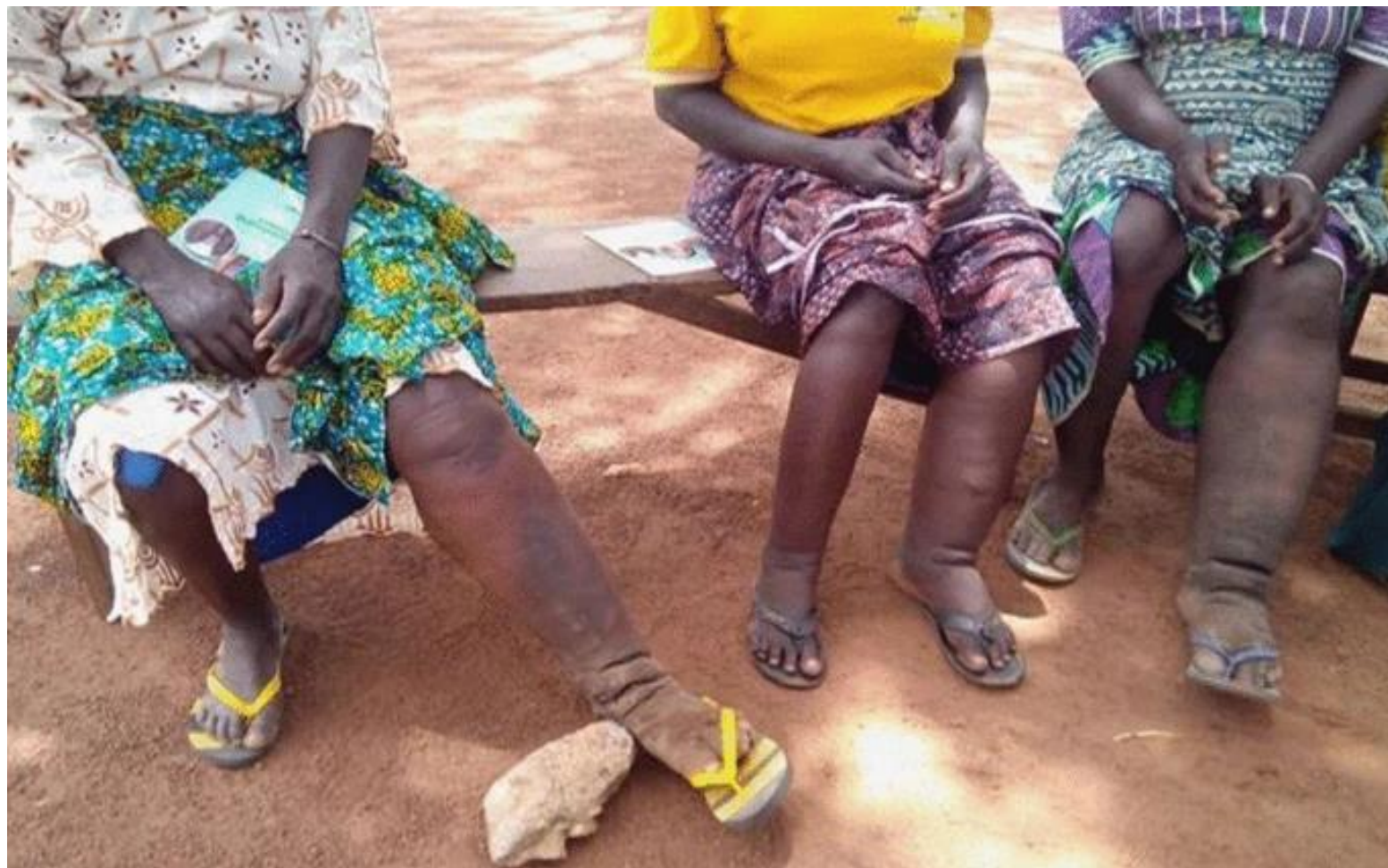Late onset LDS



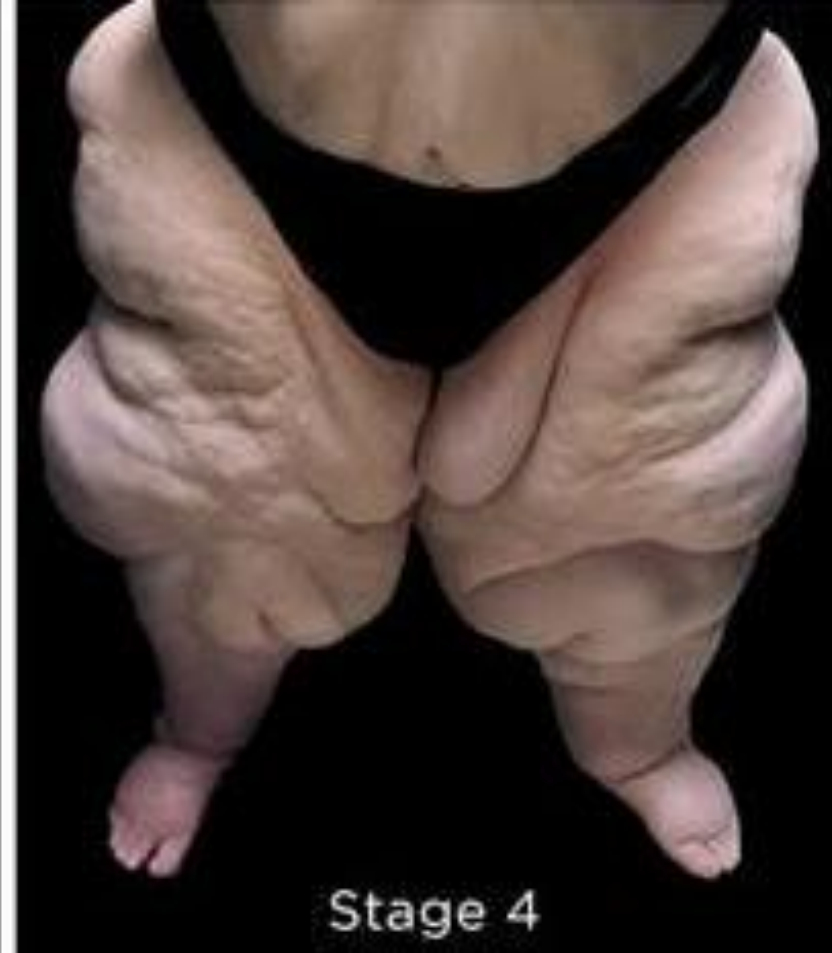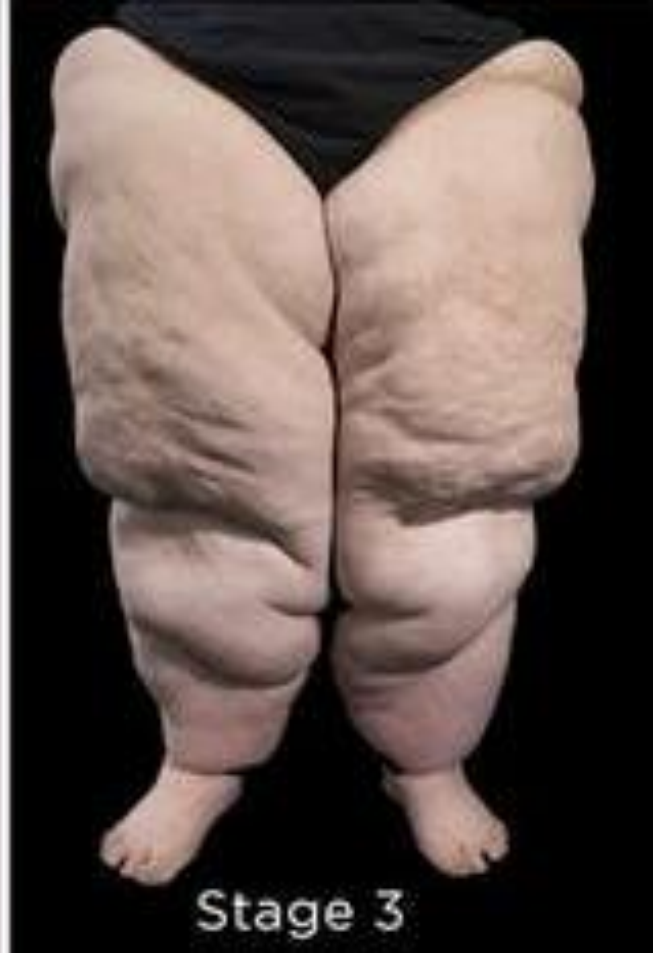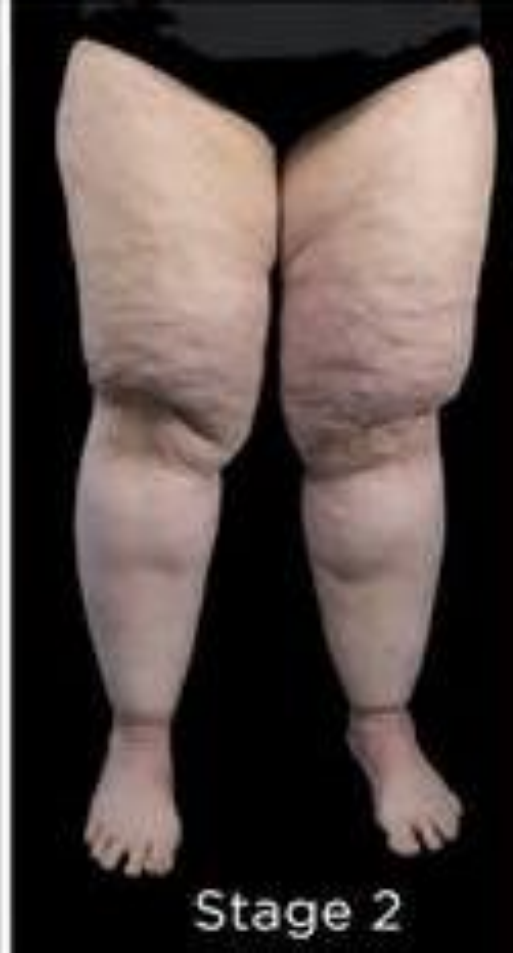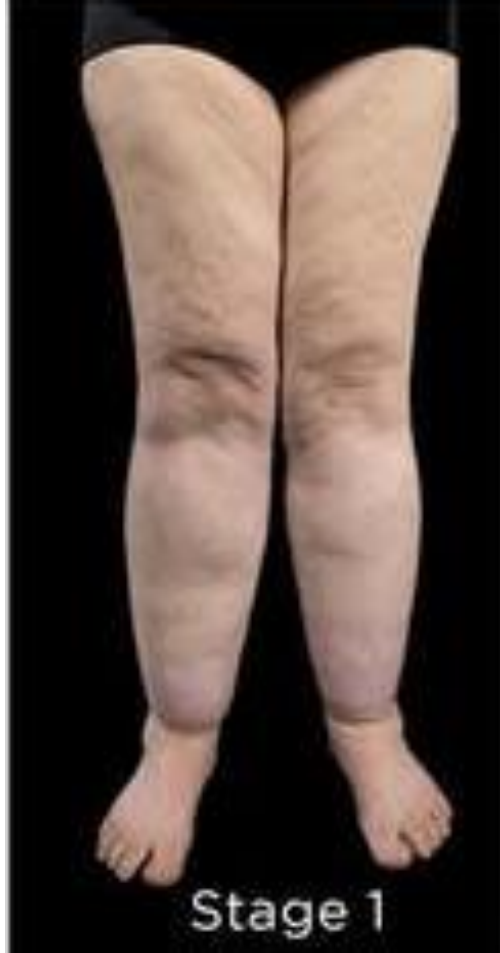✓ Oorzaak en diagnose;
Lymfoedeem in ontwikkelingslanden
Podocondiosis



✓ Oorzaak en diagnose;
Lymfoedeem in ontwikkelingslanden
Lymfoedeem filariasis

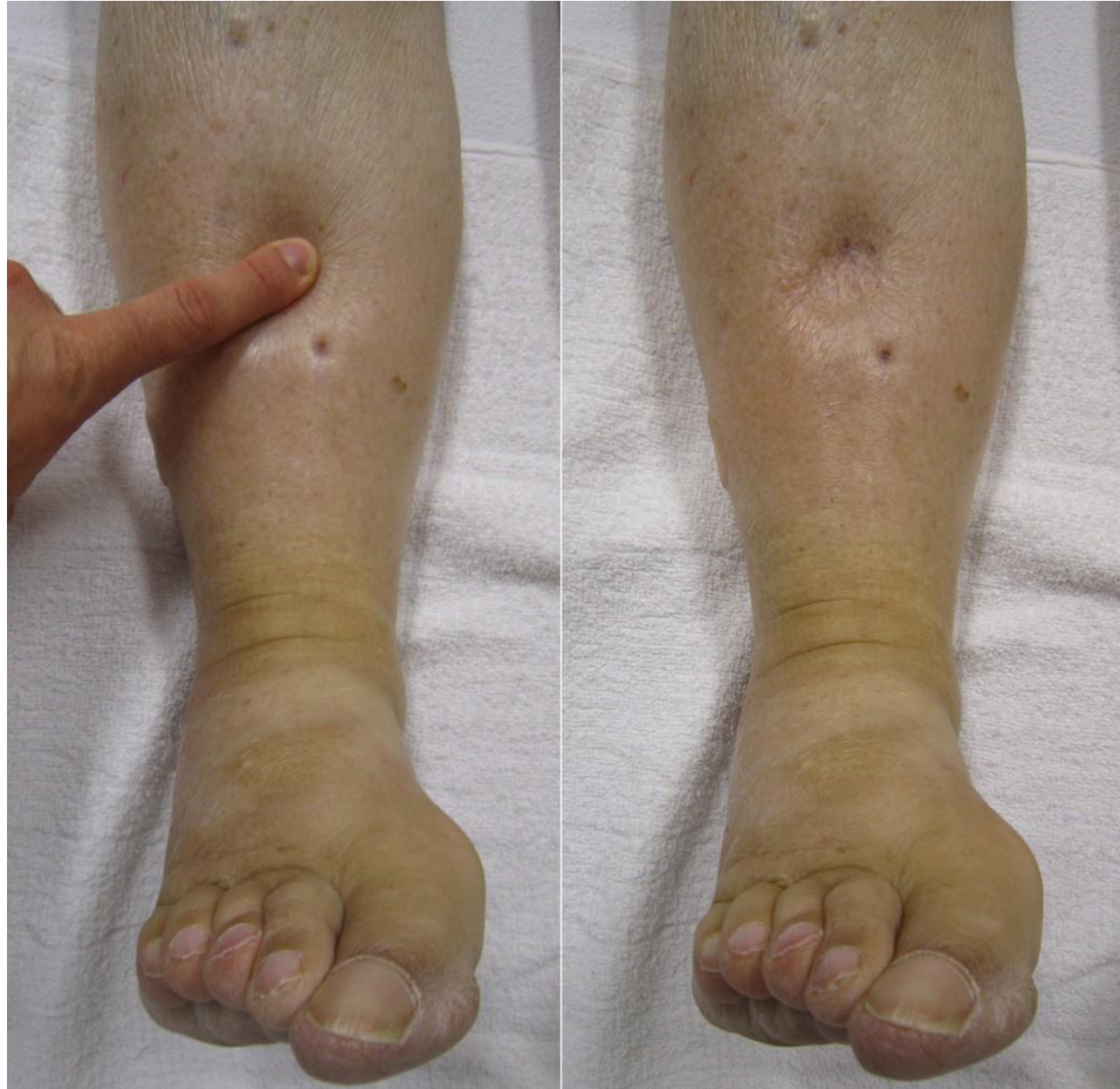

...Differentiaal diagnose Lipoedeem

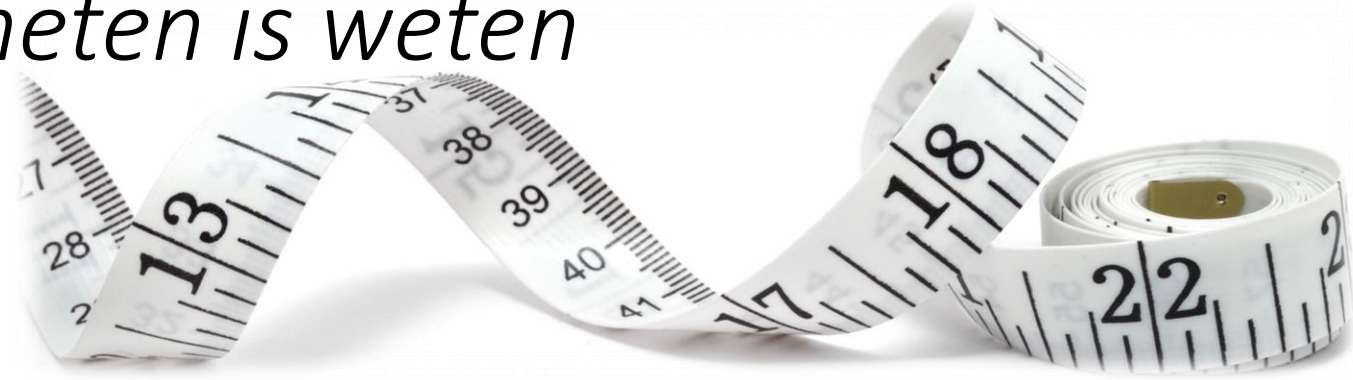

✓ Oorzaak en diagnose; *klinisch 'fenotyperen'*

- Anamnese
- Klinische presentatie
- Pitting test
- Teken van Stemmer



✓ Oorzaak en diagnose; *meten is weten*



Omvang meting

- Volume berekenen / Truncated Cone Formula

Voordelen

- Goedkoop en gemakkelijk

Nadelen

- Afhankelijk van diegene die meet
- Bilateraal oedeem

✓ Oorzaak en diagnose; *Lymfoedeem beeldvorming*

Lymfescintigram =>

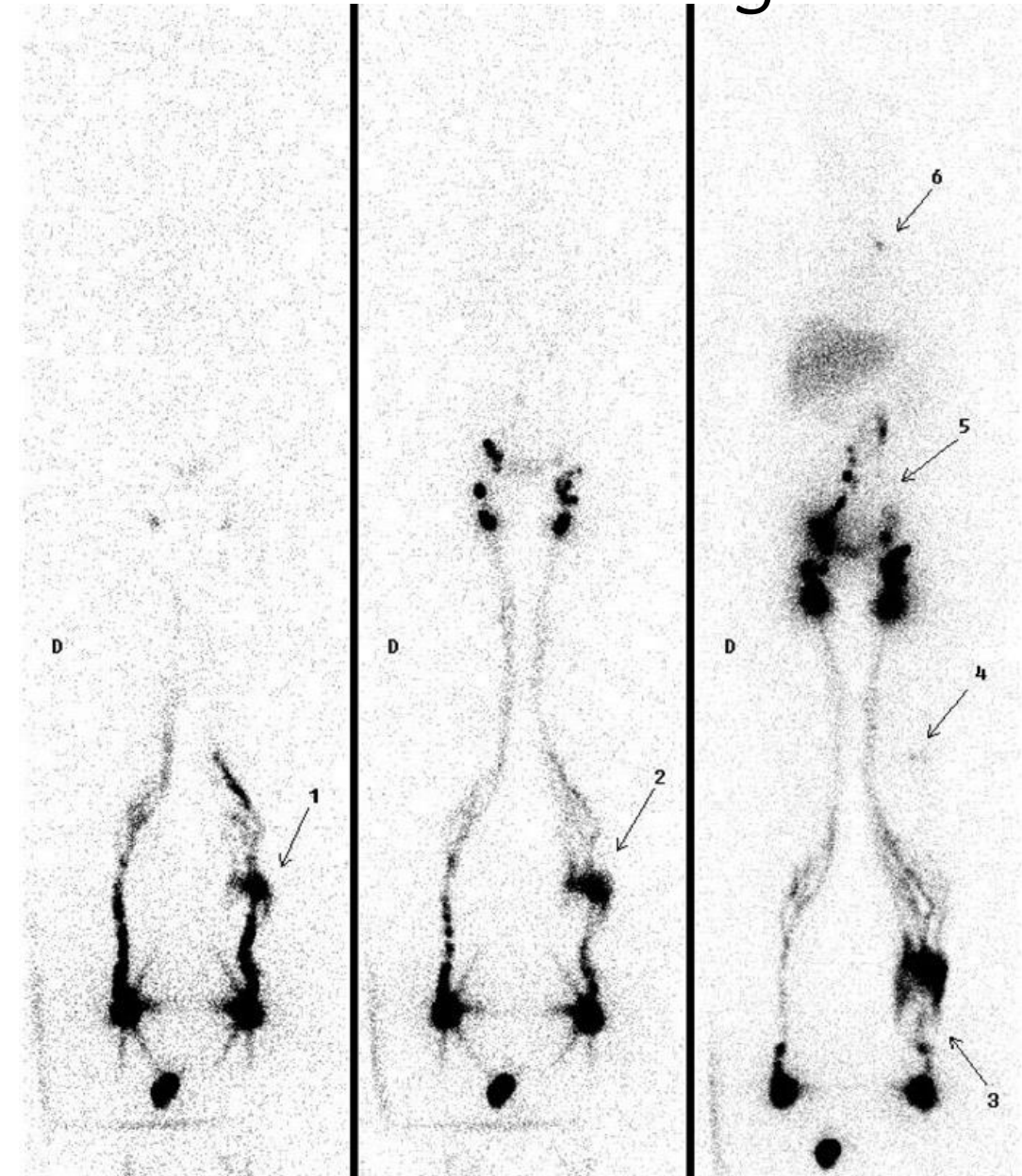
- *Diepe lymfe systeem*

MRI / MRL of CT

- *Vet / oedeem*
- *Lymfklieren*
- *Met contrast lymfevaten*

Lymfo-fluoroscopie met ICG

- *Oppervlakkige lymfe systeem*







✓ Conservatieve oedeem behandeling

- Compressie zwachtels
 - Ja, effectief en onderbouwd met EBP
- Compressie kousen
 - Ja, effectief en onderbouwd met EBP
- Sporten en dieet
 - Ja, effectief en onderbouwd met EBP
- Manuele Lymfe Drainage
 - Mogelijk effectief maar niet objectief onderbouwd
Subjectief bewijslast
- Lymf kinesio tape en Low Level Laser
 - Nee, geen sterk onderbouwend objectief bewijs
Subjectief bewijslast

Complete Decongestive Therapy

CDT

- Compressie -

Waarom is dit zo belangrijk?

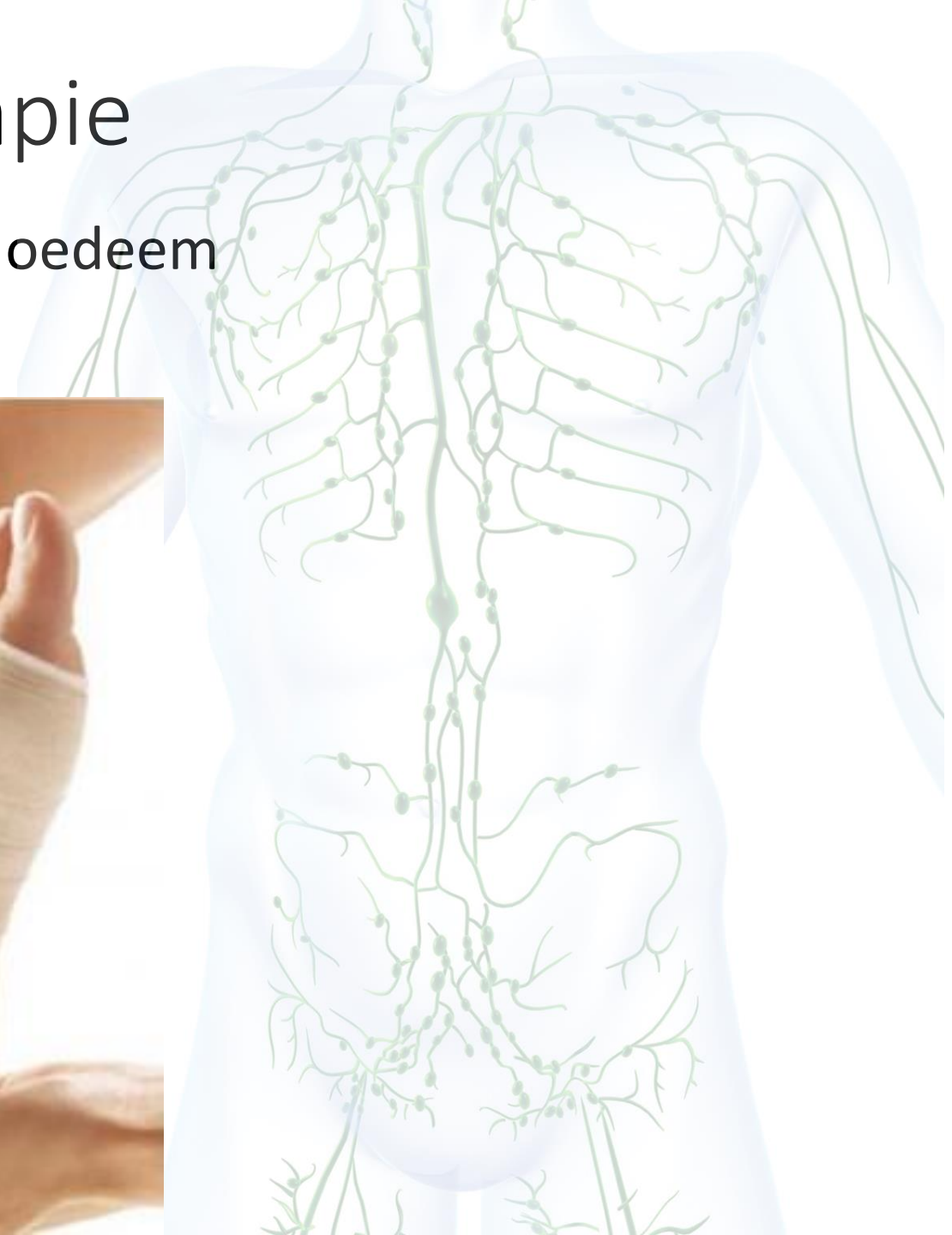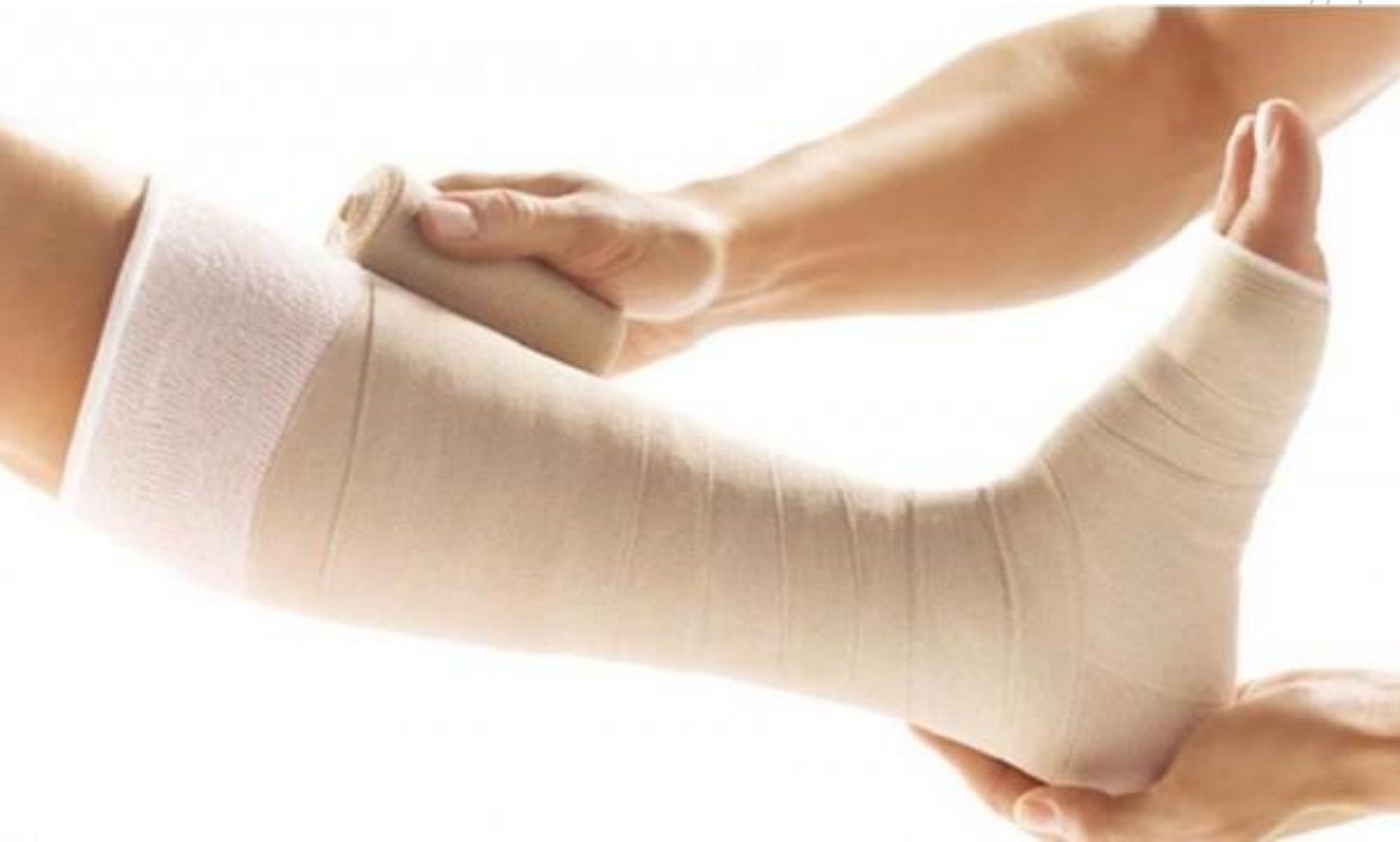De huid is elastisch en rekt mee met
oedeem!



Ambulante compressie therapie

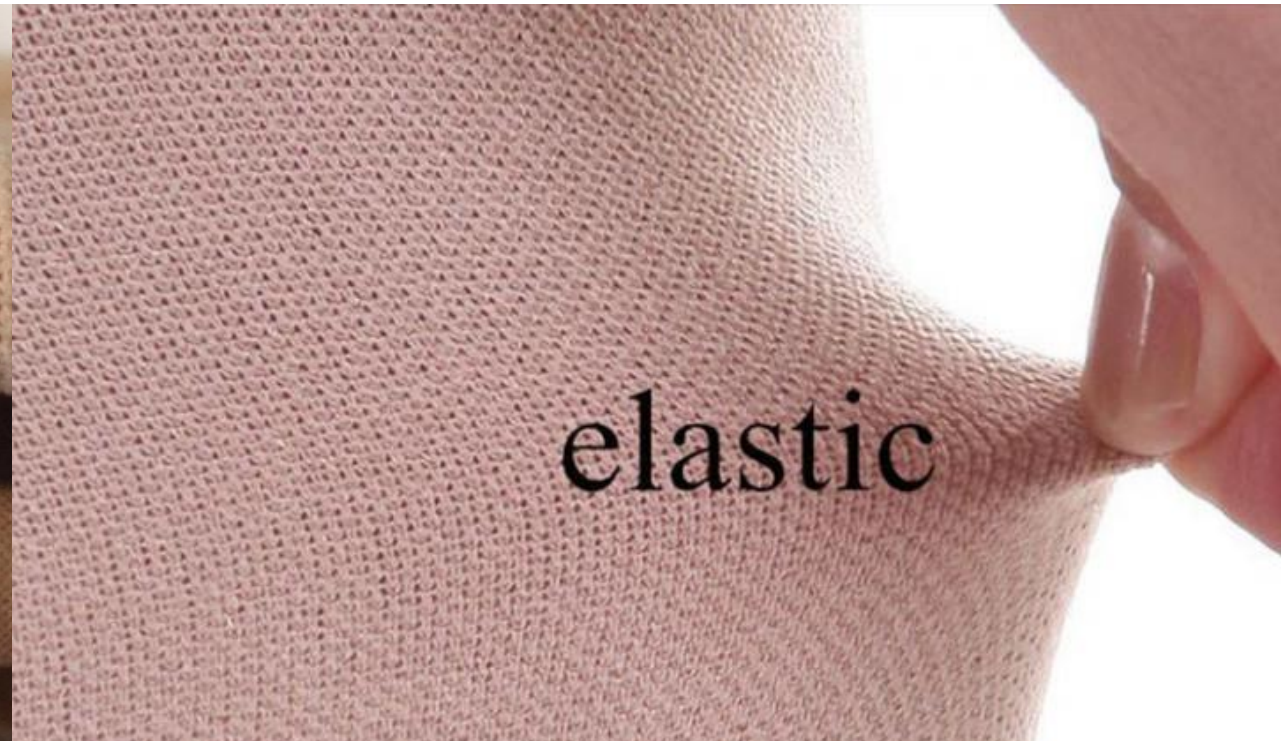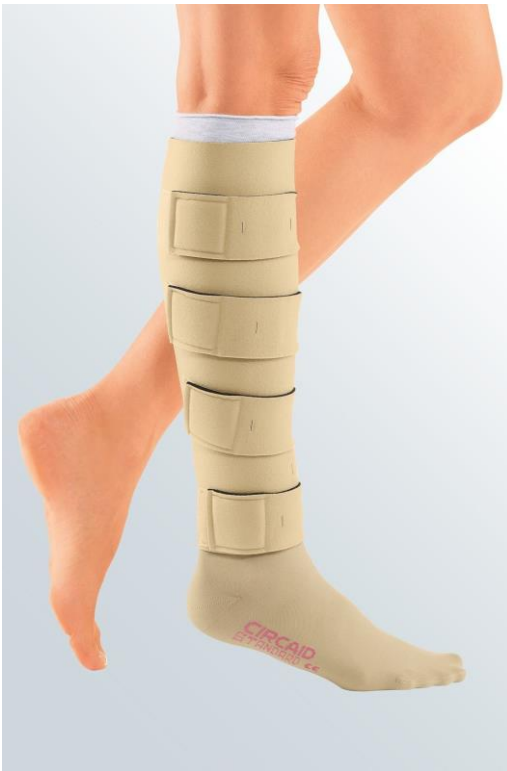Actieve behandeling voor verminderen van het oedeem

Ook tenen en vingers zwachtelen!



Therapeutisch Elastische Kousen (teenkousen!)

- Als onderhoud behandeling bij oedeem

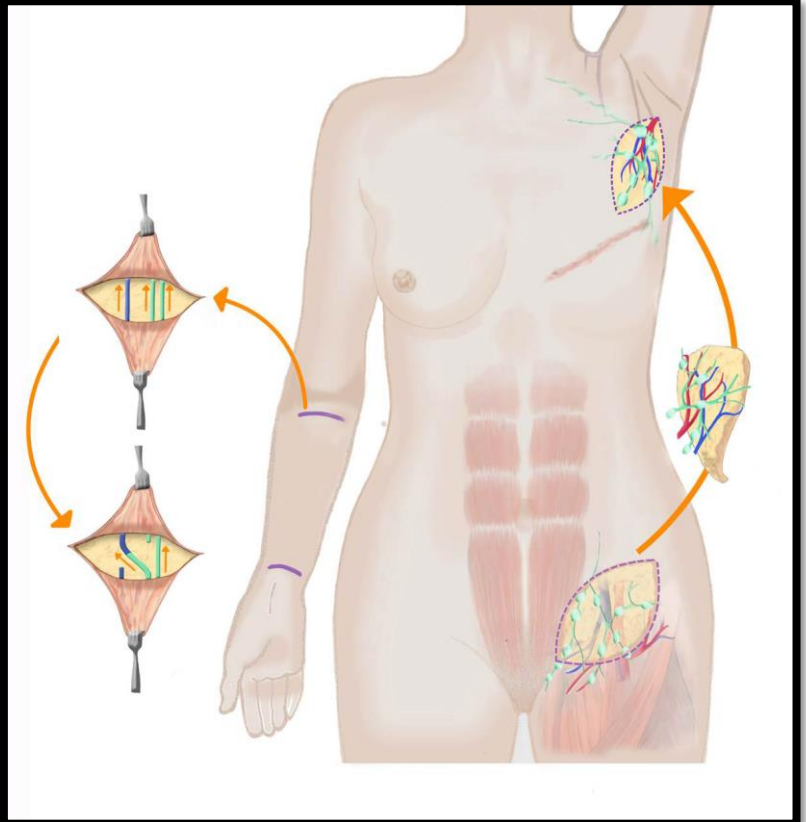




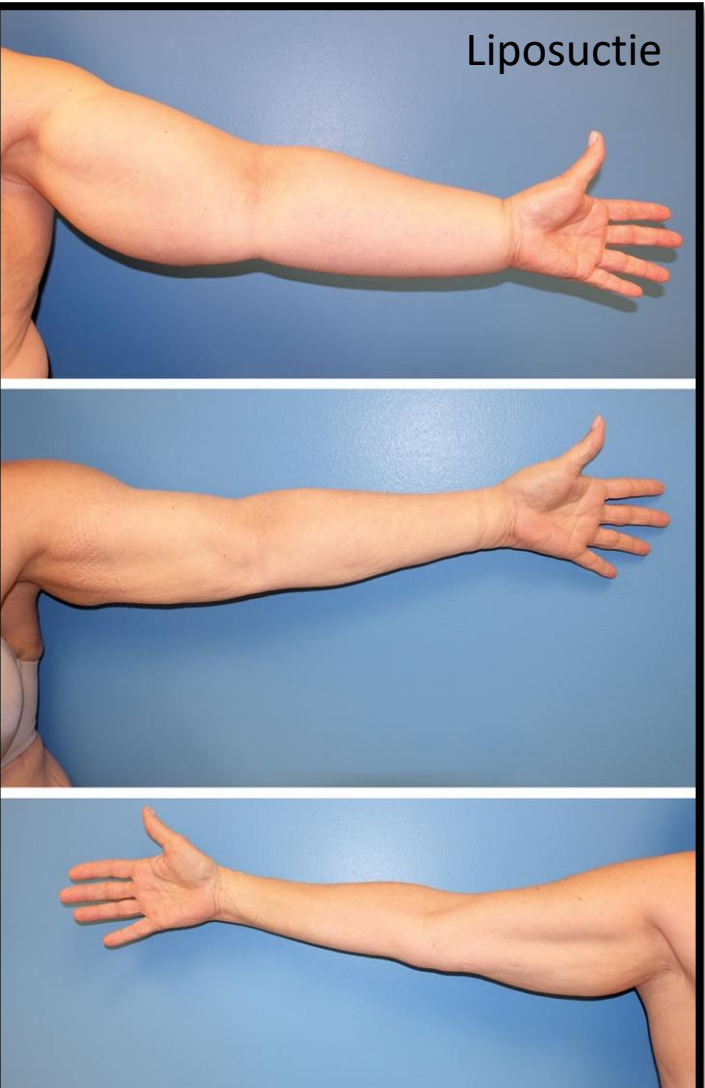
“I’m wrapping it tightly to keep the ankle from swelling.”

✓ Chirurgische oedeem behandeling

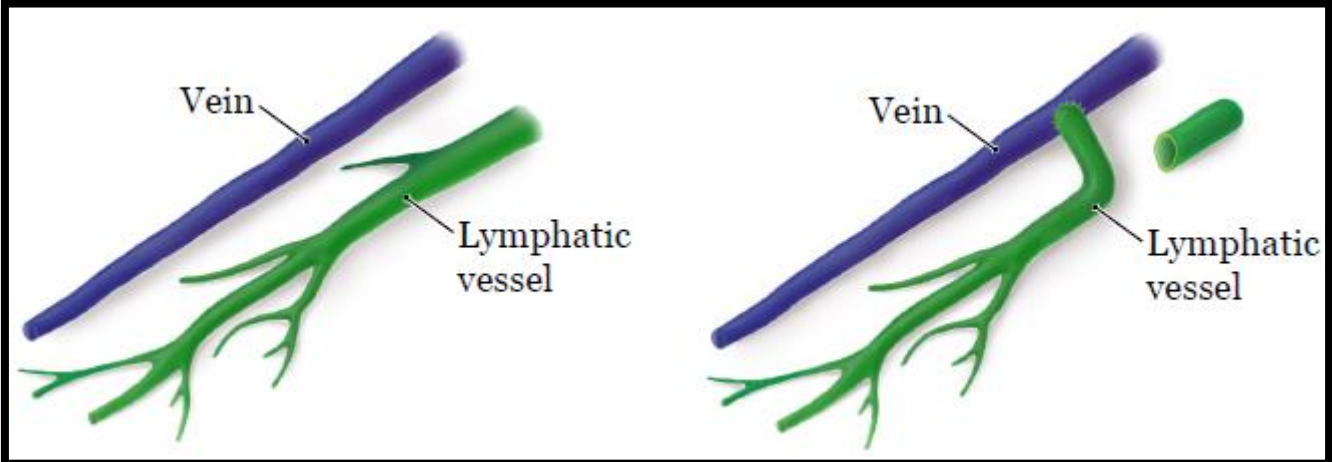
Lymfklier transplantaat



Liposuctie



Lymf-veneus anastomose



Schaverien, Mark V.; Coroneos, Christopher J. Plastic and Reconstructive Surgery 144(3):738-758, September 2019.

Compressie is 1 onderdeel van de zelfmanagement van lymfoedeem patient....





Compressie is meest essentiële behandeling in de management van de patient met lymfoedeem

Richtlijnen & websites

Richtlijn lymfoedeem wordt momenteel herzien...

Handige websites:

- Nederlandse vereniging huidtherapie (NVH)
- Nederlandse vereniging fysiotherapie lymfologie & oncologie (NVFL)
- NL Net
- Expertisecentrum Lymfovasculaire Geneeskunde, Drachten
- International Lymphoedema Framework (ILF)
- International Society of Lymphology (ISL)
- NPi voor cursussen en bijscholing
- VASCERN European Reference Network (ERN) Paediatric Primary Lymphoedema



Samenvatting:



- ✓ Anatomie en fysiologie van het lymfestelsel
- ✓ Oedeem de hoe en wat
- ✓ Diagnose en differentiaal diagnose
- ✓ Conservatieve en chirurgische behandelingen

B E D A N K T

Bedankt voor de aandacht!!



m.c.vanzanten@erasmusmc.nl



[@Malou_vanZanten](https://twitter.com/Malou_vanZanten)



[Malou van Zanten](#)